

lek. Magdalena Monika Biela

**Czynniki wpływające na powodzenie przeprowadzenia histeroskopii w trybie
ambulatoryjnym.**

**Rozprawa na stopień doktora nauk medycznych i nauk o zdrowiu
w dyscyplinie nauki medyczne**

Promotor: prof. dr hab. n. med. Paweł Kamiński

Promotor pomocniczy: dr n. med. Jacek Doniec

Klinika Ginekologii i Ginekologii Onkologicznej
Wojskowy Instytut Medyczny – Państwowy Instytut Badawczy



Obrona rozprawy doktorskiej przed Radą Dyscypliny Nauk Medycznych
Warszawskiego Uniwersytetu Medycznego

Warszawa 2023 r.

Słowa kluczowe:

Histeroskopia, minihisteroskopia, histeroskopia ambulatoryjna, znieczulenie, ból, polip endometrialny, mięśniak, waginoskopia

Key words:

Hysteroscopy, minihysteroscopy, office hysteroscopy, anesthesia, pain, endometrial polyp, myoma, vaginoscopy

Badania przedstawione w załączonych publikacjach powstały w ramach projektu badawczego:
Grant Statutowy nr 433 Wojskowy Instytut Medyczny w Warszawie

Pracę tą dedykuję moim Promotorom.

Profesorowi Pawłowi Kamińskiemu, za nieustanną motywację,
wiarę we mnie i pomoc w trakcie tworzenia tej pracy.

Doktorowi Jackowi Dońcowi, za to, że pierwszy wprowadził mnie
w świat endoskopii i rozbudził moje zainteresowanie technikami
małoinwazyjnymi. Dziękuję za poświęcony czas, cierpliwość,
zaufanie oraz dzielenie się swoją wiedzą i doświadczeniem.

Dedykuję ją także wszystkim nauczycielom i mistrzom,
którzy pozwalają swoim uczniom rozwinąć skrzydła
i podążać w kierunku marzeń.

„Powiedz mi, a zapomnę, pokaż mi, a zapamiętam, pozwól mi wziąć udział, a ...
wzbudzisz we mnie pragnienie.”

- Konfucjusz

Wykaz publikacji stanowiących pracę doktorską:

1. Magdalena M. Biela, Jacek Doniec, Monika Szafarowska, Kamil Sobociński, Andrzej Kwiatkowski, Paweł Kamiński. Is every patient eligible to have an office hysteroscopy? A retrospective analysis of 1301 procedures. *Videosurgery Miniinv* 2020; 15 (2): 337–345
2. Magdalena M. Biela, Jacek Doniec, Paweł Kamiński. Too big? A review of methods for removing large endometrial polyps in office minihysteroscopy – broadening the indications for the procedure in the COVID-19 pandemic. *Videosurgery Miniinv* 2022; 17 (1): 104–109
3. Kamil Sobociński, Jacek Doniec, Magdalena Biela, Monika Szafarowska, Krzysztof Paśnik, Paweł Kamiński. Usefulness of Cryoprobe in Office Hysteroscopy for Removal of Polyps and Myomas. *Biomed Res Int.* 2018;2018:7104892

Spis treści:

Wykaz stosowanych skrótów	6
Streszczenie w języku polskim	7
Streszczenie w języku angielskim.....	9
Wstęp.....	10
Założenia i cel pracy	14
Kopie opublikowanych prac	17

1. **MM. Biela**, J Doniec, M Szafarowska, K Sobociński, A Kwiatkowski, P Kamiński.

Is every patient eligible to have an office hysteroscopy? A retrospective analysis of 1301 procedures. Videosurgery Miniinv 2020; 15 (2): 337–345

2. **MM. Biela**, J Doniec, P Kamiński. *Too big? A review of methods for removing large endometrial polyps in office minihysteroscopy – broadening the indications for the procedure in the COVID-19 pandemic.* Videosurgery Miniinv 2022; 17 (1): 104–109

3. K Sobociński, J Doniec, **M Biela**, M Szafarowska, K Paśnik, P Kamiński. *Usefulness of Cryoprobe in Office Hysteroscopy for Removal of Polyps and Myomas.* Biomed Res Int. 2018;2018:7104892

Podsumowanie i wnioski.....	18
Bibliografia.....	26
Oświadczenia wszystkich współautorów publikacji.....	31

Wykaz stosowanych skrótów:

AUB – angl. abnormal uterine bleeding; nieprawidłowe krwawienia z macicy

CC – cięcie cesarskie

CO₂ – angl. carbon dioxide; dwutlenek węgla

ESGE – angl. the European Society for Gynaecological Endoscopy

FIGO – angl. International Federation of Gynecology and Obstetrics

HSK – histeroskopia

HTRs – angl. Hysteroscopic Tissue Removal system, histeroskopowy system usuwania tkanek

NaCl – chlorek sodu

OH – angl. office hysteroscopy – histersokopia ambulatoryjna

OM – ostatnia mieisaczka

OR - angl. operating room – sala operacyjna

PSN – poród siłami natury

VAS – angl. visual analogue scale, skala wizualna analogowa

WIM-PIB – Wojskowy Instytut Medyczny Państwowy Instytut Badawczy

Streszczenie

Czynniki wpływające na powodzenie przeprowadzenia histeroskopii w trybie ambulatoryjnym.

Minihisteroskopia jest metodą z wyboru w diagnostyce i leczeniu patologii kanału szyjki macicy i jamy macicy. Miniaturyzacja narzędzi oraz opracowanie specjalnej techniki wprowadzania optyki do kanału szyjki macicy (bez użycia wziernika i kulociągu - technika 'no touch') umożliwiła bezpieczne przeprowadzenie tego zabiegu bez konieczności znieczulenia ogólnego pacjentki. Czynniki te spowodowały, że zabiegi wykonywane początkowo jedynie w warunkach sali operacyjnej mogły zostać bezpiecznie przeniesione do ambulatorium. Pomimo opisanego techniki histeroskopii ambulatoryjnej (OH - office hysteroscopy) ponad 30 lat temu, nadal w wielu miejscach nawet małoinwazyjne zabiegi diagnostyczne przeprowadzone są w znieczuleniu ogólnym.

Niniejsza rozprawa powstała na bazie wieloletniego doświadczenia Kliniki Ginekologii i Ginekologii Onkologicznej Wojskowego Instytutu Medycznego – Państwowego Instytutu Badawczego w Warszawie (WIM-PIB) w przeprowadzaniu zabiegów minihisteroskopii ambulatoryjnej. Cykl prac składa się z trzech publikacji.

Pierwsza z nich obejmuje retrospektywną analizę ponad 1300 zabiegów minihisteroskopii przeprowadzonych w Klinice Ginekologii i Ginekologii Onkologicznej WIM-PIB w latach 2013-2016. Porównano wskazania do zabiegu, zakres przeprowadzonych procedur oraz dane demograficzne pacjentek, u których możliwe było wykonanie histeroskopii bez znieczulenia. Dodatkowo analiza obejmowała wpływ przeszłości położniczej i statusu menopauzalnego na dolegliwości bólowe odczuwane podczas zabiegu. W otrzymanych wynikach głównym czynnikiem wpływającym na powodzenie wykonania histeroskopii ambulatoryjnej okazał się zakres przeprowadzanego zabiegu. W analizowanym okresie około 80% wszystkich histeroskopii przeprowadzono bez znieczulenia, natomiast w przypadku zabiegów diagnostycznych odsetek ten był większy niż 90%. Interwencja anestezyjologiczna najczęściej konieczna była u pacjentek, u których wykonano rozległe wycięcie endometrium (ok. 70% zabiegów w znieczuleniu ogólnym) oraz u kobiet poddanych miomektomii histeroskopowej (około 40% zabiegów w znieczuleniu ogólnym). Przebyte porody drogami i siłami natury zmniejszały ryzyko konieczności znieczulenia pacjentki o ok. 20%.

Kolejna publikacja przedstawia analizę dostępnych metod ułatwiających przeprowadzenie zabiegów histeroskopii ambulatoryjnej w przypadku występowania dużych polipów w jamie macicy. Omówiono w niej dostępne narzędzia mechaniczne, elektryczne i nowe technologie, które mogą umożliwić usunięcie większych fragmentów tkankowych bez

konieczności rozszerzania kanału szyjki macicy. Zastosowanie odpowiednich narzędzi i techniki jest szczególnie istotne w przypadku wykonywania zabiegów histeroskopii bez znieczulenia.

Ostatnia praca z cyklu jest prezentacją kriosondy histeroskopowej - innowacyjnego narzędzia opracowanego w Klinice Ginekologii i Ginekologii Onkologicznej (WIM-PIB), które ułatwia wyjęcie materiału tkankowego z jamy macicy. Przedstawione zostały wstępne wyniki oparte na własnych doświadczeniach z użycia kriosondy w trakcie zabiegów minihisteroskopii. W artykule opisano zasadę działania oraz możliwe sposoby wykorzystania tego narzędzia. Największe korzyści z jego zastosowania odniosą pacjentki z dużymi polipami jamy macicy i mięśniakami podśluzówkowymi.

Abstract

Analysis of the factors correlated with a successful office hysteroscopy.

Minihysteroscopy is the gold standard in the diagnosis and treatment of the uterine cervix and cavity pathologies. Due to the technical development, the minimalization of the instruments and introduction of vaginoscopy – the ‘no touch’ insertion technique –it is nowadays possible to conduct a great number of hysteroscopies in the office setting, without any form of anesthesia. Therefore, most of the hysteroscopic procedures may be performed in an ambulatory room and there is no need to admit patients to the hospital and to schedule them to the operating room (OR). Nevertheless, in many medical centers even diagnostic, minimally invasive procedures are still conducted under general anesthesia.

The present dissertation consist of three articles, prepared in the Gynecology and Oncological Gynecology Department, Medical Institute of Medicine - Public Research Institute in Warsaw, Poland.

The first paper in the cycle is a retrospective analysis of over 1300 mini-hysteroscopy procedures performed at one experienced center. The main aim of the study was to investigate the factors correlated with a successful hysteroscopy in an office setting. The key factor seems to be the scope of the procedure. About 80% of all procedures performed at the Department were conducted without anesthesia, but in a group of patients in whom the hysteroscopy was only for diagnostic reasons, the success rate increased up to 90%. The important prognostic factor is previous vaginal delivery, which raises the chances for a painless office hysteroscopy by about 20%.

The second article is a review of the available tools and methods for removing large endometrial polyps from the uterine cavity in office minihysteroscopy. Choosing the right technique is crucial when performing the surgery without anesthesia. The proper method is necessary for avoiding a painful dilatation of the cervical canal.

Finally, the last paper in the cycle presents a novel hysteroscopic tool – the cryoprobe. It was invented by dr Jacek Doniec in cooperation with the Metrum Cryoflex. The cryoprobe is a multipurpose tool which may be used not only for extracting large tissue fragments from the uterine cavity, but also for the enucleation of small submucosal myomas or destroying some abnormal tissue. Our preliminary results showed that using the cryoprobe is easy, cost effective and safe for the patients.

Wstęp

Szybki postęp techniczny ostatnich dziesięcioleci doprowadził do rozwoju nowych procedur diagnostycznych i leczniczych we wszystkich gałęziach medycyny. Dotyczy to szczególnie dziedzin zabiegowych, w których nieustannie wprowadzane są do użytku nowe, zaawansowane technicznie narzędzia, umożliwiające zmniejszenie inwazyjności przeprowadzanych procedur i tym samym zwiększające bezpieczeństwo i komfort pacjenta. W tym celu opracowane zostały techniki wizualizacji wnętrza ludzkiego ciała bez konieczności jego rozcinania – tzw. techniki endoskopowe. Minimalizacja sprzętu optycznego umożliwiła poszukiwanie coraz to nowszych zastosowań dla tego rodzaju zabiegów. Obecnie w ten sposób wykonywane są operacje w obrębie układu pokarmowego (gastroskopia, kolonoskopia), oddechowego (bronchoskopia), klatki piersiowej (torakoskopia), zabiegi laryngologiczne (laryngoskopia, fiberskopia), ortopedyczne (artroskopia) i oczywiście ginekologiczne. Wśród tych specjalności medycznych ginekologia zajmuje miejsce szczególne, ponieważ to w tej dziedzinie rozpoczęto i rozpowszechniono wykonywanie stosowanych obecnie powszechnie zabiegów endoskopowych.

Początki rozwoju technik endoskopowych sięgają 1805 roku, kiedy niemiecki naukowiec, Philip Bozzini skonstruował pierwszy endoskop, przez współczesnych mu uznawany jedynie za ciekawą zabawkę [1]. Niestety, po jego przedwczesnej śmierci, prace nad technikami małoinwazyjnymi zostały wstrzymane na wiele dziesięcioleci. Pomysł zajrzenia do wnętrza macicy bez konieczności jej wycinania narodził się w XIX wieku, jednak krokiem milowym w kierunku osiągnięcia tego celu okazało się dopiero zaprojektowanie w 1853 roku pierwszego funkcjonalnego cystoskopu przez Desormeaux. Pierwszym, który przeprowadził i opisał zabieg histeroskopii był Pantaleoni. Pionierska histeroskopia została wykonana w 1869 roku, a pierwszą pacjentką była 60 letnia kobieta, cierpiąca z powodu opornych na leczenie krwawień z macicy [2]. Musiało jednak minąć jeszcze blisko 100 lat zanim możliwe stało się rutynowe wykorzystanie histeroskopii w praktyce klinicznej. Kluczowe dla rozwoju i rozpowszechnienia tej techniki zabiegowej było uzyskanie zadowalającego obrazu jamy macicy przy użyciu narzędzi endoskopowych, do czego konieczna była miniaturyzacja i ulepszenie systemów optycznych oraz stworzenie odpowiednich źródeł światła. Pierwsze wzmianki o zastosowaniu nowoczesnej histeroskopii w diagnostyce schorzeń jamy macicy pochodzą z lat 70-tych i 80-tych dwudziestego wieku [3,4]. W tamtym okresie wykorzystywane były głównie histeroskopy diagnostyczne o średnicy ok. 5 mm, wymagające wcześniejszego podania substancji rozprężającej jamę macicy, najczęściej dwutlenku węgla (CO₂). Z tego powodu podczas zabiegu niezbędne było użycie wziernika i kulociągu w celu zlokalizowania i

ustabilizowania szyjki macicy. Pociąganie jej i mechaniczne rozszerzanie kanału szyjki powodowało dolegliwości bólowe wymagające zastosowania bloku okołoszyjkowego lub innej formy znieczulenia. Sama procedura polegała początkowo jedynie na szybkiej, wizualnej ocenie kanału szyjki i jamy macicy przez operatora. Jej wartość kliniczna zależała więc w dużej mierze od doświadczenia lekarza przeprowadzającego zabieg [5].

Obecnie histeroskopia ma już ugruntowaną pozycję wśród procedur ginekologicznych i jest złotym standardem w diagnostyce i leczeniu patologii kanału szyjki macicy i jamy macicy. Głównymi wskazaniami do przeprowadzenia zabiegu jest diagnostyka krwawień z macicy, weryfikacja nieprawidłowych obrazów ultrasonograficznych (podejrzenie wady budowy macicy, nieprawidłowy obraz endometrium, mięśniaki podśluzówkowe, polipy endometrialne, zrosty wewnątrzmaciczne), diagnostyka endometrium w przypadku zaburzeń płodności i niepowodzeń rozrodu oraz usunięcie ciał obcych z jamy macicy i z pochwy [6].

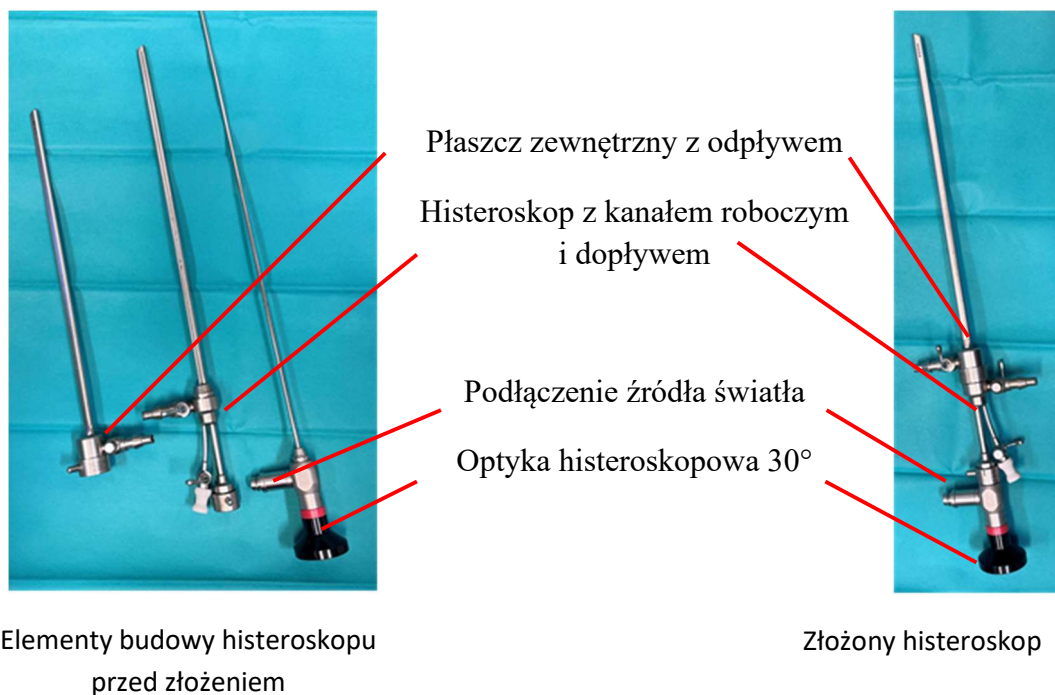
W zależności od wskazań i planowanego zakresu zabiegu wykorzystywane są odpowiednie rodzaje histeroskopów. Nieustannie powstają coraz to nowsze, mniejsze i wygodniejsze narzędzia. Dostępne na rynku histeroskopy możemy podzielić na różne kategorie:

- ze względu na sztywność; na histeroskopy giętkie i częściej używane histeroskopy sztywne;
- ze względu na przeznaczenie; histeroskopy diagnostyczne i operacyjne (z kanałem roboczym);
- ze względu na rodzaj optyki; histeroskopy o optyce prostej (0°) i histeroskopy o optyce skośnej (nawet do 70° , najczęściej używane są optyki 30°);
- ze względu na przekrój; histeroskopy o przekroju okrągłym lub owalnym;
- ze względu na średnicę przekroju narzędzia; minihisteroskopy, czyli urządzenia, których zastosowanie najczęściej nie wymaga wcześniejszego rozszerzenia kanału szyjki macicy (zazwyczaj o średnicy <5 mm) oraz histeroskopy tradycyjne, mające większą średnicę, ok. 6-10 mm, wymagające rozszerzenia kanału szyjki przed zabiegiem (histeroskopy operacyjne, resektoskopy).

Niezależnie od rodzaju histeroskopu, w większości z nich zastosowano podobną zasadę budowy. Częścią centralną narzędzia jest optyka, która wraz ze źródłem światła, pozwala uzyskać wizualizację wnętrza jamy macicy. Jej średnica determinuje rozmiar całego histeroskopu, a jakość uzyskanego obrazu ma duże znaczenie dla dokładności i bezpieczeństwa wykonywanych procedur. Optyka histeroskopowa umieszczona jest w płaszczu, który nadaje

sztwywność narzędziu, ogranicza możliwość uszkodzenia optyki, a także zapewnia dopływ i odpływ płynu rozszerzającego jamę macicy. Niezależne kanały dopływowy i odpływowy umożliwiają ciągły przepływ medium rozszerzającego, który pomaga w uzyskaniu dobrej wizualizacji, nawet w przypadku krwawienia. Histeroskopy operacyjne wyposażone są dodatkowo w kanały robocze służące do wprowadzania narzędzi histeroskopowych lub zawierają specjalne wbudowane elementy do przeprowadzania zabiegów (pętle bipolarne w resektoskopach czy nasadki tnące w morcelatorach wewnątrzmacicznych). Na ryc.1 przedstawiono schemat budowy histeroskopu na przykładzie histeroskopu Office Continuous Flow Operative Hysteroscope, size 5, (Karl Storz, Tuttlingen, Germany), wykorzystywanego powszechnie do zabiegów histeroskopii ambulatoryjnej.

Ryc.1 Budowa histeroskopu na przykładzie Office Continuous Flow Operative Hysteroscope, size 5, (Karl Storz, Tuttlingen, Germany).



Histeroskopia ambulatoryjna

Rozwój histeroskopii ambulatoryjnej związany był ściśle z postępem techniki i miniaturyzacją sprzętu. Stworzenie narzędzi, które można było wprowadzić do jamy macicy bez konieczności chwytania szyjki macicy kulociągami i mechanicznego rozszerzania jej kanału, zmniejszyło znacznie dolegliwości bólowe odczuwane przez pacjentki i tym samym umożliwiło wykonywanie histeroskopii bez konieczności znieczulenia. Nie bez znaczenia była

także zmiana środka rozprężającego jamę macicy z pierwotnie stosowanego CO₂ na klarowne płyny (glicyna, fizjologiczny roztwór NaCl).

Pierwszym krokiem w rozwoju atraumatycznej histeroskopii ambulatoryjnej było przeprowadzenie przez Fritza Menkena w 1967 r. zabiegu z wykorzystaniem cystoskopu pediatrycznego [7]. Prawdziwe początki nowoczesnej minihisteroskopii zawdzięczamy jednak Jackues Hamou, który z pomocą firmy Storz skonstruował w 1979 roku pierwszy mikrokolpohisteroskop. Było to narzędzie długości 25 cm, o średnicy 4 mm wyposażone w 30° optykę pozwalającą na uzyskanie panoramicznego obrazu jamy macicy. Dodatkowo, mikrokolpohisteroskop umożliwiał oglądanie tkanek in vivo w powiększeniu nawet do 150x [8]. Niewątpliwie jednak za 'ojca' i wyjątkowego propagatora histeroskopii ambulatoryjnej należy uznać prof. Stefano Bettocchi. W swojej publikacji z 1997 roku przedstawił on nową, rewolucyjną technikę wprowadzania histeroskopu do jamy macicy, bez konieczności zastosowania wzierników i kulociągu, tzw. technikę waginoskopową [9]. Polegała ona na wprowadzeniu histeroskopu bezpośrednio do pochwy pacjentki, bez użycia dodatkowych instrumentów. Następnie pochwa wypełniana była medium rozprężającym, ułatwiając wizualizację szyjki macicy. Początkowo również prof. Bettocchi używał w tym celu CO₂, stopniowo zastępując go fizjologicznym roztworem NaCl. W celu ograniczenia ucieczki gazu lub płynu, wargi sromowe pacjentki były zbliżane i przesłaniane gazą. Po uwidocznieniu kanału szyjki macicy, wprowadzano do niego histeroskop, przesuwając go następnie wzdłuż naturalnego przebiegu kanału szyjki macicy, aż do jamy macicy. W trakcie przechodzenia przez kanał szyjki macicy, niezwykle istotne jest uwzględnienie kąta ścięcia używanej optyki (najczęściej 30°) i dopasowanie kierunku wprowadzania narzędzia. Oceniając użyteczność nowej metody, jej autor przeanalizował 1200 zabiegów histeroskopii, z których 212 wykonanych było z użyciem wziernika i kulociągu, 308 z wykorzystaniem wziernika w celu wizualizacji szyjki macicy, a 680 przeprowadzono wykorzystując dostęp waginoskopowy. Porównanie zgłaszanych przez pacjentki dolegliwości i nasilenia odczuwanego bólu pozwoliły wyciągnąć jednoznaczne wnioski dotyczące korzystnego wpływu zastosowania nowej techniki na zmniejszenie dyskomfortu odczuwanego w trakcie zabiegu. Według badaczy nawet 96% kobiet, które przebyły histeroskopię ambulatoryjną z dostępem waginoskopowym nie zgłaszało żadnych dolegliwości bólowych, w porównaniu do jedynie 2% kobiet, u których użyto wziernika i kulociągu [9].

Wprowadzenie i rozpowszechnienie techniki dostępu waginoskopowego oraz stworzenie nowych, dostosowanych do tej techniki narzędzi, stało się początkiem ery minihisteroskopii ambulatoryjnej.

W ciągu ostatnich 25 lat histeroskopia ambulatoryjna stała się na świecie powszechnie stosowaną i uznaną metodą diagnostyki i leczenia wybranych schorzeń kanału szyjki i jamy macicy. Do chwili obecnej przeprowadzono liczne badania, w których potwierdzono skuteczność i małą inwazyjność tej metody [5,10,11,12,13]. Udowodniono również znaczący, korzystny wpływ zastosowania dostępu waginoskopowego na zmniejszenie dolegliwości bólowych pacjentek, u których wykonano histeroskopię bez znieczulenia [14,15,16]. Przeanalizowane zostały także dodatkowe zalety tej metody, takie jak zmniejszenie częstości występowania powikłań oraz zdecydowanie niższe koszty procedury przeprowadzonej bez znieczulenia i użycia dodatkowych narzędzi. Całkowita wycena zabiegu zależy od różnych czynników, w tym m.in. od zakresu wykonanej procedury i zastosowanego sprzętu, jednak we wszystkich przypadkach koszt histeroskopii ambulatoryjnej jest około dwukrotnie niższy niż koszt porównywalnego zabiegu przeprowadzanego na bloku operacyjnym [17].

Pomimo wymienionych wyżej zalet histeroskopii ambulatoryjnej i jej szerokiej akceptacji na świecie, w polskich realiach do chwili obecnej większość zabiegów, również tych o czysto diagnostycznym charakterze, wykonywanych jest w warunkach szpitalnych, w znieczuleniu ogólnym. W niniejszej pracy przedstawione są doświadczenia Kliniki Ginekologii i Ginekologii Onkologicznej Wojskowego Instytutu Medycznego – Państwowego Instytutu Badawczego w Warszawie, w którym od 2003r. wykonywane są bez znieczulenia zarówno zabiegi diagnostyczne jak i histeroskopie operacyjne. Przez ostatnie 20 lat w naszym ośrodku wykonywanych było rocznie do 800 zabiegów histeroskopii bez znieczulenia, w których wykorzystywano zaprezentowany przez prof. Stefano Bettocchi dostęp waginoskopowy.

Założenia i cel pracy

Głównym celem pracy było przedstawienie czynników wpływających na możliwość przeprowadzenia zabiegu minihisteroskopii w trybie ambulatoryjnym, bez znieczulenia pacjentki.

W pracy przedstawiono wyniki badań przeprowadzonych w Klinice Ginekologii i Ginekologii Onkologicznej WIM-PIB. W jednej z załączonych publikacji przeanalizowano ponad 1300 procedur wykonanych w naszym ośrodku, posiadającym wieloletnie doświadczenie w przeprowadzaniu zabiegów histeroskopii. Analizowano m.in. wpływ czynników demograficznych, anatomicznych, przeszłości położniczej oraz zakresu zabiegu na nasilenie dolegliwości bólowych pacjentek i konieczność zastosowania znieczulenia ogólnego. Pozostałe prace przedstawiają autorską analizę dostępnych narzędzi histeroskopowych,

umożliwiających bezpieczne i atraumatyczne przeprowadzenie zabiegów histeroskopii ambulatoryjnej nawet w przypadku występowania dużych zmian w jamie macicy (polipy, mięśniaki podśluzówkowe). Ostatni tekst jest prezentacją innowacyjnego narzędzia opracowanego w Klinice Ginekologii i Ginekologii Onkologicznej WIM-PIB, które pozwala usprawnić wykonanie zabiegów histeroskopii, zwłaszcza w przypadku usuwania dużych polipów endometrialnych i mięśniaków macicy. Jego zastosowanie ułatwia wyjęcie fragmentów tkankowych z jamy macicy i pozwala skrócić czas trwania zabiegu, co jest to niezwykle istotne w przypadku procedur wykonywanych bez znieczulenia.

Is every patient eligible to have an office hysteroscopy? A retrospective analysis of 1301 procedures

Magdalena M. Biela, Jacek Doniec, Monika Szafarowska, Kamil Sobocinski, Andrzej Kwiatkowski, Paweł Kamiński

Department of Gynecology and Oncological Gynecology, Military Institute of Medicine, Warsaw, Poland

Videosurgery Miniinv 2020; 15 (2): 337–345
DOI: <https://doi.org/10.5114/wiitm.2019.89609>

Abstract

Introduction: Hysteroscopy is the gold standard for diagnosis and treatment of uterine pathologies. The office setting seems to be safe, reducing the anesthesia risks and also decreasing the overall costs of the procedure. Recent literature suggests that hysteroscopy performed without anesthesia may not be as painless as it was previously considered. Moreover, not every patient can be referred for a hysteroscopy in an office setting.

Aim: To analyze the factors correlated with a successful hysteroscopy in an office setting.

Material and methods: We analyzed the documentation of 1301 patients who underwent hysteroscopy at our department in the period 2013–2016. The impact of the type of the procedure and the various demographic factors on the need for general anesthesia was assessed.

Results: Almost 80% of all hysteroscopies were performed without analgesia in an office setting. The remaining patients underwent a hysteroscopy in general anesthesia. The key aspect for successful office hysteroscopy is the scope of the performed surgery. Over 91% of diagnostic hysteroscopies have been done without analgesia, but only about 30% of extensive endometrial scratching procedures were performed in an office setting. A previous vaginal delivery increases the chances for a successful office hysteroscopy by about 21%, and in the case of diagnostic procedures, multiparous patients were at an about 79% lower risk of analgesia necessity.

Conclusions: It is possible to perform nearly all diagnostic hysteroscopies in an office setting. In the case of operative hysteroscopy, the most crucial factor is the scope of the procedure.

Key words: hysteroscopy, pain, vaginoscopy, anesthesia, office hysteroscopy.

Introduction

Hysteroscopy is a gold standard for diagnosing and treatment intrauterine pathologies [1, 2]. Over the years, hysteroscopic equipment has changed, and so have the procedure settings. Initially, hysteroscopy was performed in the operative room (OR), mostly in general anesthesia. Since that time, several different techniques of analgesia have been tested, including local anesthesia, oral or vaginal premedication or intrauterine analgesia [3–5]. The greatest breakthrough was the moment of introduc-

ing an office setting for hysteroscopy where no anesthesia nor analgesia was used. It was possible mainly thanks to minimization of the equipment and the introduction of the new, ‘no-touch’ technique called vaginoscopy [6]. In several prospective randomized trials it was proved that the transvaginal approach is better tolerated than the conventional technique in outpatient hysteroscopy [7–9]. The office setting seems to be safe, reducing the risks of anesthesia and also decreasing the overall costs of the procedure [10]. Despite the fact that the advantages of office hysteroscopy were described more than

Address for correspondence

Monika Szafarowska MD, PhD, Department of Gynecology and Oncological Gynecology, Military Institute of Medicine, 128 Szaserów St, 04-141 Warsaw, Poland, phone: +48 508 231 778, e-mail: monika.szafarowska@wp.pl

10 years ago, in certain countries the outpatient setting is still not popular, and nearly all hysteroscopies are performed in general anesthesia.

Aim

This study presents a single center’s experience in hysteroscopy procedures performed in an office setting. We have analyzed the rate of the hysteroscopic procedures performed without analgesia and anesthesia, and various factors that may be responsible for a failure of office hysteroscopy. The main aim was to find the most significant predictive factors of successful office hysteroscopy.

Material and methods

This manuscript presents a retrospective analysis of 1301 hysteroscopies performed at the Department of Gynecology and Oncologic Gynecology, Military Institute of Medicine, Warsaw, Poland, in the period 2013-2016. The study was approved by the local ethical committee: 4/WIM/2016 (20.01.2016) and there was no form of conflict of interest.

We analyzed the documentation of all hysteroscopies carried out at our department in the period 2013–2016. All procedures performed using the standard 9 mm resectoscope were excluded from the analysis.

We assessed the impact of the type of the procedure performed in hysteroscopy and various demographic factors, such as age, parity, menopausal status, and the need for general anesthesia for hysteroscopy.

All patients were women aged over 18, with a confirmed indication for a diagnostic or operative hysteroscopy. The main indications for the procedure

were: endometrial polyps, infertility, abnormal uterine bleeding, submucosal myomas and uterine septum. Patients with large myomas (> 2 cm) or very large endometrial polyps (> 3 cm) were usually offered a hysteroscopy in general anesthesia directly. All patients had signed a written informed consent form before the procedure. The patients’ age distribution is shown in Figure 1.

The exclusion criteria for hysteroscopy were: the presence of heavy uterine bleeding, suspected pregnancy, suspected pelvic inflammatory disease and ongoing vaginal infections.

The procedure

In the premenopausal group, all procedures were performed in the proliferative phase of the menstrual cycle. In the postmenopausal patients, there were no restrictions regarding the day of the procedure. No hormonal preparation was applied as a standard.

All office procedures were performed with aseptic rules, in the same setting: the patient in a gynecologic position, no analgesia or anesthesia, no disinfection of the vagina. No hysteroscopies in local anesthesia (such as intracervical blocks, paracervical blocks or intrauterine anesthesia) were performed at our department. The vaginoscopic approach was used in all patients (no use of a vaginal speculum or a tenaculum). The use of misoprostol for cervix preparation before the hysteroscopy was avoided. No premedication or antibiotic prophylactic was used before the procedure.

The hysteroscopy was performed using the rigid 5 mm or 4.2 mm continuous flow operative Bettocchi hysteroscope (Karl Storz, Germany) with a 30° fore-oblique lens.

The vaginoscopic approach was performed as previously described [11]. The hysteroscope was placed into the vagina, which was filled with normal saline. After identifying the cervix and the external ostium, the instrument was introduced into the cervical canal and guided into the uterine cavity. The cervical canal and the uterine cavity were inspected systematically. The uterine cavity was distended with a normal saline solution at a pressure below 60 mm Hg, controlled by an electronic irrigation pump (Endomat, Karl-Storz, Germany). For the operative procedures, the following semirigid 5 Fr instruments were used: scissors, a grasper, a tenaculum, and the bipolar Twizzle Tip Versapoint electrode (Gynecare,

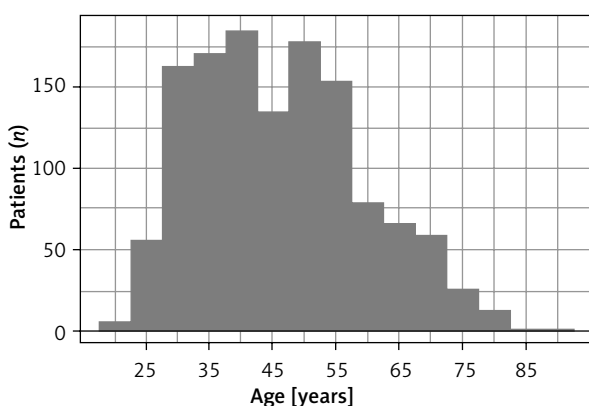


Figure 1. Age distribution of patients

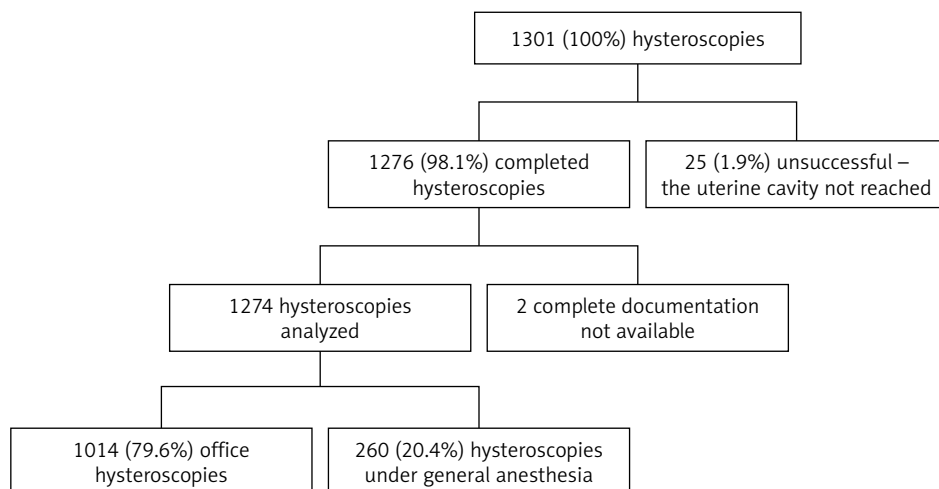


Figure 2. Analysis of hysteroscopies performed at the Gynecology and Oncological Gynecology Clinic, Military Institute of Medicine, Warsaw in 2013–2016

Ethicon). All procedures were performed by surgeons experienced in hysteroscopy.

During the office hysteroscopy the patient had continuous contact with the surgeon and could report the discomfort and pain intensity at any time during the procedure. In every situation when the pain was intolerable for the patient, the office procedure was stopped and continued later in general anesthesia in the operative room.

After the surgery, the patients were observed for at least 1 h for any adverse event occurrence, and then discharged home.

Only completed procedures performed without any form of analgesia or anesthesia were considered as office hysteroscopies eligible for our study.

Statistical analysis

Statistical analyses were performed using the R 3.1.2 statistical software pack (R Core Team; 2014. R: A language and environment for statistical computing. R Foundation for Statistical Computing, Vienna, Austria. URL <http://www.R-project.org/>). The *p*-value < 0.05 was considered statistically significant. In descriptive statistics, the categorical variables are presented as the quantity and percentage of occurrences. In order to identify the impact of the investigated parameters on the possibility of performing a hysteroscopy procedure without analgesia, single-factor logistic regression analysis was used. The results reported the odds ratio (OR) with a 95% confidence interval (CI) and the Wald test *p*-value. The results are presented in the tables and figures.

Results

In the period 2013–2016, a total of 1301 hysteroscopic procedures were performed at our department. In 25 (1.9%) cases, the uterine cavity was not reached. Among the other 1276 patients, in 2 cases information about the exact type of the performed procedure was not available. The remaining 1274 successful procedures with their complete medical histories were analyzed further (Figure 2).

Out of all hysteroscopic procedures, an endometrial polyp resection was the most commonly performed, and accounted for about 50% of all the interventions. The exact distribution of all hysteroscopic procedures depending on the surgery type is shown in Figure 3.

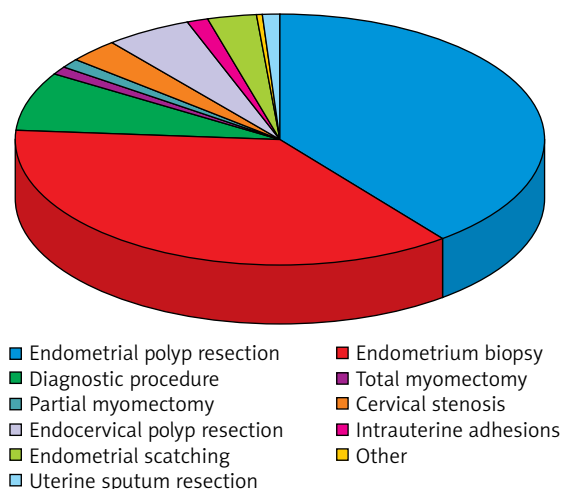


Figure 3. Distribution of all hysteroscopic procedures depending on surgery type

Table I. Percentage of hysteroscopic procedures performed with and without anesthesia (more than one procedure possible for 1 patient)

Hysteroscopic procedure	Office setting – no anesthesia n (%)	General anesthesia n (%)
Total hysteroscopies	1014 (79.6)	260 (20.4)
Endometrial polyp resection	485 (76.3)	150 (23.7)
Endometrium biopsy	431 (83.7)	84 (16.3)
Diagnostic procedure	109 (90.8)	11 (9.2)
Total myomectomy	12 (63.2)	7 (36.8)
Partial myomectomy	11 (61.1)	7 (38.9)
Cervical stenosis	47 (85.5)	8 (24.5)
Endocervical polyp resection	78 (85.7)	13 (24.3)
Intrauterine adhesions	17 (68.0)	8 (32.0)
Endometrial scratching (large endometrial biopsy, partial endometrium resection)	16 (30.2)	37 (69.8)
Other	5 (83.3)	1 (16.7)
Uterine septum resection	14 (73.7)	5 (26.3)

The total number of hysteroscopies performed without analgesia in an office setting was 1014 (79.6%). The other cases were carried out in general anesthesia due to a presurgery qualification (very large myomas or endometrial polyps) or due to intolerable pain during the office procedure (of-

fice hysteroscopy failure). The exact number of procedures performed without anesthesia is presented in Table I.

Almost 91% of all diagnostic hysteroscopies where no biopsy for a histologic examination was taken were conducted in an office setting (without anesthesia). In comparison, only 30% of endometrial scratching procedures, where a large volume of the endometrial tissue was extracted from the uterus, were performed in the same setting, while the remaining 70% of patients required general anesthesia for this kind of treatment. Also, partial and total myomectomy required general anesthesia in more than 1/3 cases (38.9% and 36.8%, accordingly) (Figure 4).

No statistically significant differences in the percentage of office procedures were found between the pre-menopausal and post-menopausal patients (79% vs. 81.9%, $p = 0.276$). For nearly all kinds of interventions, except the endometrial biopsy, a higher percentage of procedures without anesthesia was performed in the postmenopausal group, but the difference was statistically significant only for cervical stenosis dilatation ($p = 0.042$) (Table II, Figure 5).

Additionally, the patient's age was not a statistically significant factor for carrying out a hys-

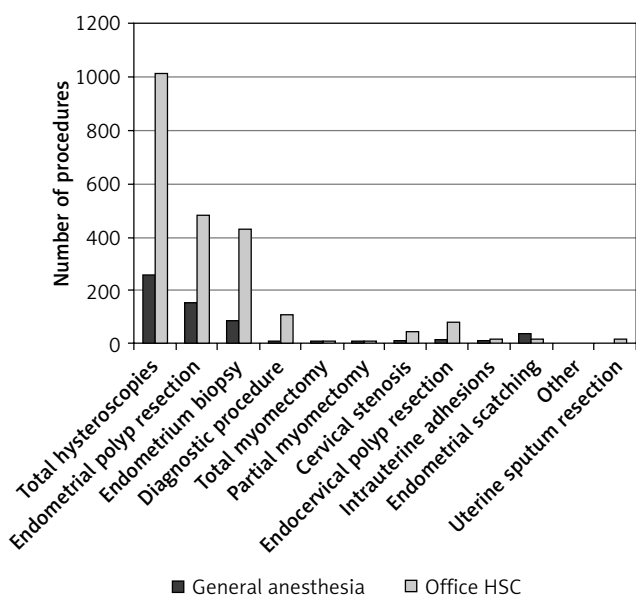


Figure 4. Distribution of hysteroscopies performed with and without anesthesia depending on type of procedure

Table II. Number of hysteroscopies performed without anesthesia depending on the menopausal status of the patient (more than one procedure possible for 1 patient)

Hysteroscopic procedure	Total, n (%)	Pre-menopausal women, n (%)	Post-menopausal women, n (%)	P-value
Total hysteroscopies	1014 (79.6)	670 (79.0)	312 (81.9)	0.276
Endometrial polyp resection	485 (76.3)	298 (74.7)	173 (79.0)	0.269
Endometrium biopsy	431 (83.7)	326 (85.1)	96 (80.0)	0.235
Diagnostic procedure	109 (90.8)	71 (91.0)	34 (97.1)	0.431
Total myomectomy	12 (63.2)	9 (56.2)	3 (100.0)	0.263
Partial myomectomy	11 (61.1)	5 (62.5)	5 (62.5)	1.000
Cervical stenosis	47 (85.5)	14 (70.0)	31 (93.9)	0.042
Endocervical polyp resection	78 (85.7)	45 (81.8)	31 (91.2)	0.355
Intrauterine adhesions	17 (68.0)	11 (64.7)	5 (83.3)	0.621
Endometrial scratching (large endometrial biopsy, partial endometrium resection)	16 (30.2)	8 (22.9)	6 (40.0)	0.304
Other	5 (83.3)	3 (75.0)	2 (100.0)	1.000
Uterine septum resection	14 (73.7)	12 (75.0)	0 (NaN)	NA

teroscopies without anesthesia. The percentages of successful office hysteroscopies were similar in all age groups. A statistically significant difference was found only for total and partial myomectomies and cervical canal polyp resections. In the global view, the chances for a successful hysteroscopy without analgesia increase with the age of the patient. Nevertheless, the observed trend may result from the parity status of the women (older women are more likely to be multiparous) (Table III).

In our analysis, the multiparous status of the woman is one of the most prominent predictive factors for successful office hysteroscopy, irrespectively of the indications. In a detailed analysis, a statistically significant difference was observed for endometrial and cervical polyp resections, as well as for diagnostic hysteroscopies. In the case of diagnostic procedures, almost all of them were performed without anesthesia (97%) (Figure 6, Table IV).

In the logistic regression model, the chances for a successful diagnostic hysteroscopy in an office setting rise about 79% for every woman who has delivered a child vaginally (in comparison to nulliparous). For all other kinds of hysteroscopic procedures, the parity status is also important, but vaginal delivery increases the chance for a successful procedure without anesthesia by about 21%.

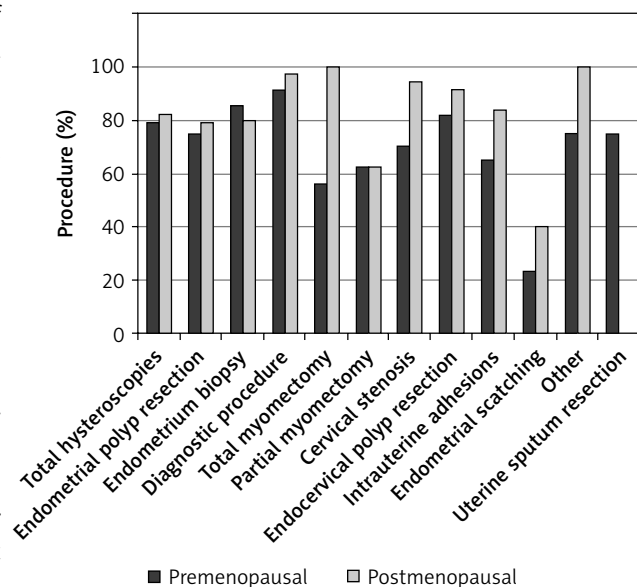


Figure 5. Percentages of hysteroscopies performed in office setting depending on the menopausal status of the patient

Discussion

At our department, almost 80% of all hysteroscopic procedures in the period 2013–2016 were performed in an office setting without analgesia or anesthesia. This is mainly a result of using the vag-

Table III. Number and percentage of office hysteroscopies (without anesthesia) in the different age groups (more than one procedure possible for 1 patient)

Hysteroscopic procedure	Total (1274 = 100%) n (%)	Age ≤ 35 n (%)	Age 36–45 n (%)	Age 46–55 n (%)	Age > 55 n (%)	P-value
Total office minihysteroscopies	1014 (79.6)	247 (77.2)	258 (79.1)	260 (79.3)	243 (83.2)	0.312
Endometrial polyp resection	485 (76.3)	100 (73.5)	120 (75.9)	121 (76.1)	143 (78.6)	0.776
Endometrium biopsy	431 (83.7)	91 (83.5)	139 (81.8)	131 (84.0)	66 (88.0)	0.683
Diagnostic procedure	109 (90.8)	46 (85.2)	19 (95.0)	20 (100.0)	23 (95.8)	0.174
Total myomectomy	12 (63.2)	0 (0.0)	2 (100.0)	7 (70.0)	3 (100)	0.016
Partial myomectomy	11 (61.1)	4 (100.0)	0 (0.0)	4 (80.0)	3 (60.0)	0.027
Cervical stenosis	47 (85.5)	7 (77.8)	4 (66.7)	8 (80.0)	28 (93.3)	0.139
Endocervical polyp resection	78 (85.7)	13 (76.5)	15 (83.3)	24 (80.0)	26 (100)	0.037
Intrauterine adhesions	17 (68.0)	8 (72.7)	4 (50.0)	1 (100.0)	3 (75.0)	0.678
Endometrial scratching (large endometrial biopsy, partial endometrium resection)	16 (30.2)	0 (0.0)	6 (37.5)	7 (30.4)	3 (27.3)	0.777
Other	5 (83.3)	2 (100.0)	1 (50.0)	0 (NaN)	2 (100)	1.000
Uterine septum resection	14 (73.7)	11 (68.8)	3 (100.0)	0 (NaN)	0 (NaN)	0.530

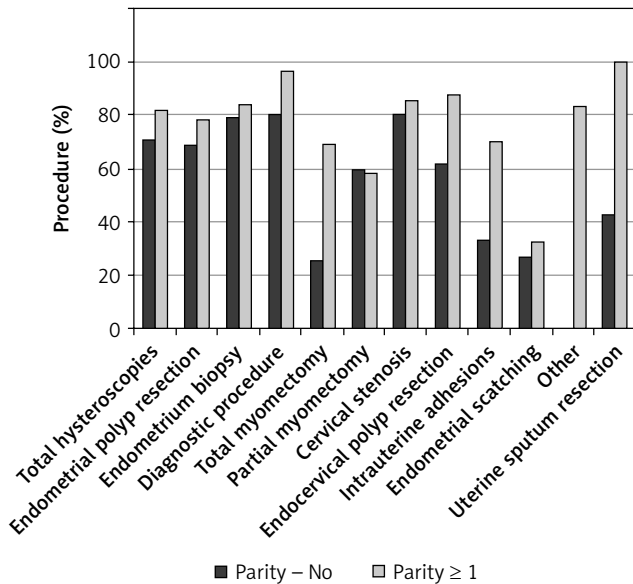


Figure 6. Percentages of office hysteroscopies in nulliparous and multiparous population

inoscopic approach, which is a standard practice at the department. It has been proved that the vaginoscopic, ‘no touch’ technique for outpatient hysteroscopy is successful and significantly reduces the pain experienced by patients during the procedure,

as compared to the techniques using a vaginal speculum [12].

Considering only the diagnostic procedures, the percentage of successful office procedures rises to about 91%. These results are comparable to those reported in the literature [1, 13]. As it was supposed, diagnostic hysteroscopy seems to be the best tolerated of all hysteroscopic procedures, and less than 10% of patients require general anesthesia for this kind of intervention. Despite the fact that in our trial, as well as in other ones, the vast majority of the hysteroscopies were carried out successfully without analgesia, scientists started to consider if office hysteroscopy is really painless. Certain authors believe that it might be objectively more painful than it was previously supposed. A recent systematic review and meta-analysis showed that about 31% of women undergoing hysteroscopy refer to a tolerable discomfort [14]. This is the reason why other, less painful diagnostic procedures are recently being compared to hysteroscopy. A randomized comparison of vaginoscopic office hysteroscopy and saline infusion sonography (SIS) proved that SIS causes significantly less discomfort than office hysteroscopy [15]. Considering the fact that the diagnostic accuracy of saline infusion sonography

Table IV. Number and percentage of office hysteroscopies (without anesthesia) in nulliparous and multiparous population

Hysteroscopic procedure	Total (%) n (%)	Parity – No n (%)	Parity ≥ 1 n (%)	P-value
Total hysteroscopies	1014 (79.6)	208 (70.7)	731 (81.9)	< 0.001
Endometrial polyp resection	485 (76.3)	109 (69.0)	344 (78.5)	0.021
Endometrium biopsy	431 (83.7)	76 (79.2)	332 (84.3)	0.295
Diagnostic procedure	109 (90.8)	33 (80.5)	65 (97.0)	0.006
Total myomectomy	12 (63.2)	1 (25.0)	9 (69.2)	0.250
Partial myomectomy	11 (61.1)	3 (60.0)	7 (58.3)	1.000
Cervical stenosis	47 (85.5)	4 (80.0)	42 (85.7)	0.567
Endocervical polyp resection	78 (85.7)	8 (61.5)	58 (87.9)	0.034
Intrauterine adhesions	17 (68.0)	1 (33.3)	14 (70.0)	0.269
Endometrial scratching	16 (30.2)	4 (26.7)	12 (32.4)	0.752
Other	5 (83.3)	0 (NaN)	5 (83.3)	NA
Uterine septum resection	14 (73.7)	3 (42.9)	4 (100.0)	0.194

(SIS) equals the accuracy of diagnostic hysteroscopy [16], the authors of the comparison concluded that SIS should be considered the method of choice in diagnostic procedures [15]. We do agree that SIS may be useful in certain cases, especially for diagnosing and planning the treatment of such intrauterine pathologies as endometrial polyps, submucosal myoma and uterine septum. Nevertheless, this method is not comparable to hysteroscopy, which enables the pathology to be diagnosed and treated immediately at the same time ('see and treat').

In our analysis, the failure rate of all hysteroscopies is less than 2%, which is lower than the 10% published in the previous literature [17]. The reason for such a good result may be the fact that all procedures included in our analysis were conducted by gynecologists who are very experienced in hysteroscopy.

The parity status of the patient was the most important predictive factor of successful office hysteroscopy in our study. Campo *et al.* over 10 years ago presented similar results of a randomized prospective trial. They also suggest that procedures performed by experienced surgeons are less painful [18]. This factor was not analyzed in our study due to the fact that all of the hysteroscopies were performed by a small group of experienced gynecologists.

The menopausal status of the patient does not seem to influence the total probability of anesthe-

sia for hysteroscopy. This conclusion is consistent with the literature, where the menopausal status does not influence the level of pain during hysteroscopy [19]. However, in our study, the percentage of the procedures performed without anesthesia was slightly higher in postmenopausal women, and in the case of cervical dilatation, the difference was statistically significant. This finding is in contradiction with other studies. Gambadauro *et al.* found an independent association of a successful see-and-treat hysteroscopic polypectomy with the premenopausal status [20].

In our practice, we do not use any kind of hormonal treatment before the hysteroscopy. However, in the literature there are certain data on the hormonal preparation of the endometrium. Preoperative administration of dienogest may reduce the endometrial thickness, and at the same time facilitate visualization of the uterine cavity and reduce the duration of the surgery [21]. Therefore, performing hysteroscopy in the proliferation phase, before the 12–14th day of the cycle, in our opinion is a sufficient factor for a successful office hysteroscopy.

An interesting finding of our study is that in postmenopausal women most of the cervical canal dilatations were done without anesthesia, and the difference was statistically significant. The possible reason for this result may be lower sensitivity of the

cervix in women after their last period. However, further research is needed to confirm this statement.

In recent years, the range of hysteroscopic tools has expanded and new instruments have appeared. They include the hysteroscopic tissue removal systems (HTRs), which were not used in this trial, because they were not available at the department. The HTRs are a good and safe option for the management of intrauterine pathologies, but their use usually requires an operation setting of the procedure and analgesia or anesthesia. The application of HTRs may reduce the time of the procedure and does not increase the complication rate as compared to resectoscopic myomectomy [22]. However, the HTR procedures require careful selection of patients.

An unquestionable advantage of hysteroscopy is the low risk of complications associated with the procedure. According to the available literature, the complication rate of hysteroscopy is about 1–2.7%. The risk is mainly associated with the type of the procedure performed. It is suggested that the highest risk of complications (4.5%) of hysteroscopy concerns the Asherman syndrome.

The early complications of hysteroscopy include bleeding, uterine perforation and infection. Uterine perforation is one of the most common complications of hysteroscopy (0.12–3%) and is related to the uterine entry technique. The risk of bleeding is low (0–0.16%), depends on the type of procedure and is the highest in adhesiolysis. Infections, especially endometritis (0.9%) and urinary tract infections (0.6%), are a rare complication of hysteroscopy.

Late complications are mainly associated with intrauterine adhesions. The incidence of adhesions is not well established and varies between 6.7% and 45.5%. The risk of adhesion after hysteroscopy is strongly connected to the type of procedure performed [23].

The main challenge of office hysteroscopy is how to reduce the pain during the procedure. It is well known that pain is the main reason that patients do not always complete the procedure. The manipulation within the cervix, distention of the uterus and endometrial disruption or biopsy may cause unacceptable pain. It is essential to develop strategies, procedural and technical, which will be efficient in reducing the pain. Ogden et al. in their study found that the possibility of seeing the procedure may increase the patient's experience of pain. However, using mini-hysteroscopes, which are around 3.5 mm,

or flexible hysteroscopes, reduces the level of pain. Moreover, Mazzon *et al.* observed that using CO₂ as a distension medium is associated with a lower pain level. The suggestions on efficacy of pharmacological pain control for office hysteroscopy remain inconsistent. There are a lot of studies comparing the effectiveness of different methods in reducing pain during hysteroscopy (e.g., lower intrauterine pressure, bladder-filling procedure, heated saline; electricity, music or hypnosis). However, there are evident discrepancies between the presented results [24–26].

The greatest strength of this study is the large number of patients enrolled and very comparable conditions of performing the procedures. All of them were performed at the same department, using the same devices, by a small group of very experienced surgeons. At the same time, there are certain limitations of the study. All data were analyzed retrospectively, and it was not always possible to clearly select the patients for a particular group according to the type of procedure performed. In certain cases, a patient had two or more procedures performed within the same hysteroscopic intervention. We believe that a prospective, carefully designed study may provide more accurate and reliable data on the appropriate selection of patients for office hysteroscopy.

Conclusions

To conclude, our analysis confirms that office 'see-and-treat' hysteroscopy without anesthesia is feasible in about 80% of cases. The main predictive factor of a successful office procedure is the multiparous status of the patient. For cervical dilatation procedures, also the postmenopausal status seems to be a good prognostic factor.

Our results can be easily applied in everyday clinical practice and can help in the proper qualification of patients.

The best candidates for office hysteroscopy are:

- all patients who required only a diagnostic procedure,
- all multiparous women, regardless of the type of procedure required,
- postmenopausal women who required a cervical dilatation procedure.

We should avoid office minihysteroscopy in the case of large endometrial resection procedures, as

well as in patients with large intrauterine pathologies (myomas or polyps).

Future studies are needed to assess the implications of an unsuccessful office hysteroscopy in the patient's history for the next procedures. Also, the use of HTRs and the need for analgesia requires further studies.

Acknowledgments

This work was supported by Statutory Grant no. 433 of the Military Institute of Medicine, Warsaw, Poland.

Conflict of interest

The authors declare no conflict of interest.

References

- Mairos J, Di Martino P. Office hysteroscopy. An operative gold standard technique and an important contribution to patient safety. *Gynecol Surg* 2016; 13: 111-4.
- Kamiński P, Ziótkowska K, Szymusik I, Gajewska M. The use of hysteroscopy in diagnosing and treatment of the septate uterus: author's experience and literature review. *Videosurgery Miniinv* 2006; 1: 101-9.
- Hassan A, Haggag H. Role of oral tramadol 50 mg in reducing pain associated with outpatient hysteroscopy: a randomised double-blind placebo-controlled trial. *Aust N Z J Obstet Gynaecol* 2016; 56: 102-6.
- Cicinelli E, Didonna T, Schonauer LM, et al. Paracervical anesthesia for hysteroscopy and endometrial biopsy in postmenopausal women. A randomized, double-blind, placebo-controlled study. *J Reprod Med* 1998; 43: 1014-8.
- Giorda G, Scarabelli C, Franceschi S, Campagnutta E. Feasibility and pain control in outpatient hysteroscopy in post-menopausal women: a randomized trial. *Acta Obstet Gynecol Scand* 2000; 79: 593-7.
- Bettocchi S, Selvaggi L. A vaginoscopic approach to reduce the pain of office hysteroscopy. *J Am Assoc Gynecol Laparosc* 1997; 4: 255-8.
- Garbin O, Kutnahorsky R, Gollner JL, Vayssiere C. Vaginoscopic versus conventional approaches to outpatient diagnostic hysteroscopy: a two-centre randomized prospective study. *Hum Reprod* 2006; 21: 2996-3000.
- Cooper NA, Smith P, Khan KS, Clark TJ. Vaginoscopic approach to outpatient hysteroscopy: a systematic review of the effect on pain. *BJOG* 2010; 117: 532-9.
- Sagiv R, Sadan O, Boaz M, et al. A new approach to office hysteroscopy compared with traditional hysteroscopy. *Obstet Gynecol* 2006; 108: 387-95.
- Moawad NS, Santamaria E, Johnson M, Shuster J. Cost-effectiveness of office hysteroscopy for abnormal uterine bleeding. *JSL* 2014; 18: e2014.00393.
- Bettocchi S, Selvaggi L. A vaginoscopic approach to reduce the pain of office hysteroscopy. *J Am Assoc Gynecol Laparosc* 1997; 4: 255-8.
- Cooper NA, Smith P, Khan KS, Clark TJ. Vaginoscopic approach to outpatient hysteroscopy: a systematic review of the effect on pain. *BJOG* 2010; 117: 532-9.
- Rodrigues M, DiMartino P, Mairos J. Excision of intracavitary masses in office hysteroscopy – what are the limits? *Acta Obstet Gynecol Port* 2014; 8: 252-6.
- Paulo AA, Solheiro MH, Paulo CO, Afreixo VM. What proportion of women refers moderate to severe pain during office hysteroscopy with a mini-hysteroscope? A systematic review and meta-analysis. *Arch Gynecol Obstet* 2016; 293: 37-46.
- Van Dongen, H, De Kroon CD, Van Den Tillaart SA, et al. A randomised comparison of vaginoscopic office hysteroscopy and saline infusion sonography: a patient compliance study. *BJOG* 2008; 115: 1232-7.
- de Kroon CD, de Bock GH, Dieben SW, Jansen FW. Saline contrast hysterosonography in abnormal uterine bleeding: a systematic review and meta-analysis. *BJOG* 2003; 110: 938-47.
- Capmas P, Pourcelot AG, Giral E, et al. Office hysteroscopy: a report of 2402 cases. *J Gynecol Obstet Biol Reprod* 2016; 45: 445-50.
- Campo R, Molinas CR, Rombauts L, et al. Prospective multi-centre randomized controlled trial to evaluate factors influencing the success rate of office diagnostic hysteroscopy. *Hum Reprod* 2005; 20: 258-63.
- Török P, Major T. Evaluating the level of pain during office hysteroscopy according to menopausal status, parity, and size of instrument. *Arch Gynecol Obstet* 2013; 287: 985-8.
- Gambadauro P, Martínez-Maestre MA, Torrejón R. When is see-and-treat hysteroscopic polypectomy successful? *Eur J Obstet Gynecol Reprod Biol* 2014; 178: 70-3.
- Laganà AS, Vitale SG, Muscia V, et al. Endometrial preparation with Dienogest before hysteroscopic surgery: a systematic review. *Arch Gynecol Obstet* 2017; 295: 661-7.
- Vitale SG, Sapia F, Rapisarda AMC, et al. Hysteroscopic morcellation of submucous myomas: a systematic review. *Biomed Res Int* 2017; 2017: 6848250.
- Aas-Eng MK, Langebrekke A, Hudelist G. Complications in operative hysteroscopy – is prevention possible? *Acta Obstet Gynecol Scand* 2017; 96: 1399-403.
- Ogden J, Heinrich M, Potter C, et al. The impact of viewing a hysteroscopy on a screen on the patient's experience: a randomised trial. *BJOG* 2009; 116: 286-93.
- Mazzon I, Favilli A, Grasso M, et al. Pain in diagnostic hysteroscopy: a multivariate analysis after a randomized, controlled trial. *Fertil Steril* 2014; 102: 1398-403.
- Amer-Cuenca JJ, Marín-Buck A, Vitale SG. Non-pharmacological pain control in outpatient hysteroscopies. *Minim Invasive Ther Allied Technol* 2019 DOI: 10.1080/13645706.2019.1576054.

Received: 8.05.2019, **accepted:** 23.08.2019.

Too big? A review of methods for removing large endometrial polyps in office minihysteroscopy – broadening the indications for the procedure in the COVID-19 pandemic

Magdalena M. Biela¹, Jacek Doniec², Paweł Kamiński¹

¹Department of Gynecology and Oncological Gynecology, Military Institute of Medicine, Warsaw, Poland

²Robotic Surgery Center, Military Institute of Medicine, Warsaw, Poland

Videosurgery Miniinv 2022; 17 (1): 104–109

DOI: <https://doi.org/10.5114/wiitm.2021.107762>

Abstract

Hysteroscopy is the gold standard for the diagnosis and treatment of endometrial polyps. For small polyps (less than 2 cm) minihysteroscopy can be performed in an office setting. Patients with polyps larger than 2 cm are usually referred for a standard resectoscope procedure in the operation room (OR) under general anaesthesia. Those patients are exposed to longer hospital stay and possible complications of the anaesthesia. Furthermore, they usually have longer contact with many medical staff members. Limiting the time of contact as well as the number of staff involved in the procedure is particularly important during the COVID-19 pandemic. For this reason, minihysteroscopy in an office setting should be the first choice in every possible indication. We present the methods that may be useful for removing even large polyps in minihysteroscopy. The advantages and disadvantages of every procedure are discussed.

Key words: hysteroscopy, polyp, minihysteroscopy, Cryoprobe, mini-resectoscope, Hysteroscopic Tissue Removal system.

Introduction

Endometrial polyps are among the most common intrauterine pathologies. They can be found in both pre- and postmenopausal women and can be asymptomatic [1] or cause abnormal uterine bleeding (AUB) or infertility [2]. Most of the polyps are benign pathologies but in rare cases endometrial hyperplasia, atypia, or even cancer can be found. Furthermore, most of the uterine benign polyps will persist if left untreated, while only small polyps (less than 5 mm) may spontaneously regress [3]. For these reasons, patients with diagnosed uterine cavity polyps are usually offered a procedure to remove the lesion, with a histopathological examination of the specimen.

The size and localization of the polyp are usually evaluated before the procedure in transvaginal so-

nography (TVS) and, depending on the results, the patient is scheduled for a particular kind of surgery. For many years, the gold standard for the diagnosis and treatment of endometrial polyps has been hysteroscopy [4]. Classic hysteroscopy is performed using resectoscopes, which are usually 8–9 mm of diameter. This kind of procedure requires OR and general anaesthesia due to the necessity of painful cervix dilatation. Thanks to the minimization of the equipment and the introduction of the “no-touch” technique called vaginoscopy, office hysteroscopy can be successfully performed in an outpatient setting nowadays [5]. Initially, only diagnostic procedures were conducted without anaesthesia, but nowadays a wide range of 5 Fr instruments also allow operative hysteroscopy to be performed in an office setting [6]. The size and localization of the

Address for correspondence

Jacek Doniec PhD, Robotic Surgery Center, Military Institute of Medicine, Warsaw, Poland, e-mail: doniecj@gmail.com

polyp are usually the criteria for choosing the appropriate surgery method. Muzii *et al.* proposed an algorithm for the treatment of endometrial polyps, in which for small and non-fundal polyps a minihysteroscopic excision is preferable, while for polyps > 2 cm or with a fundal implant, an operative resectoscopy appears to be the technique of choice [7]. Nevertheless, in the COVID-19 pandemic, the special benefits of minihysteroscopy seem to outweigh the disadvantages associated with the longer duration of the procedure. For this reason, even polyps bigger than 2 cm should be treated in an outpatient setting, using hysteroscopes of 5 mm or less, if possible.

Aim

The aim of the review is to present the available methods of removing large polyps using office minihysteroscopy. Broadening the indication for office hysteroscopic procedures is especially important in the COVID-19 pandemic and may help to limit the risk of transmission of the virus. We present the techniques of the surgery using standard 5 Fr hysteroscopic tools, but also with newer devices: the Hysteroscopic Tissue Removal System (HTRs), the miniresectoscope, and the Cryoprobe.

Material and methods

A brief review of methods for removing large endometrial polyps in office hysteroscopy was carried out taking into account the authors' extensive experience in such procedures. The advantages and disadvantages of every method were described according to the current literature on the subject. The authors also presented their own data on the use of a new tool for minihysteroscopy – the Cryoprobe.

Results

A wide range of minihysteroscopes, about 5 mm or less in diameter, is available nowadays, and all of them are suitable for performing office procedures without anaesthesia. Every kind of hysteroscope or hysteroscopic tool has its specific advantages and disadvantages. Choosing the best option for each patient should be preceded by an evaluation of the size, localization, and structure of the polyp, but also the anatomy of the patient should be considered. Additionally, in the COVID-19 pandemic, the epidemiological aspects must be considered while qual-

ifying the patient for a particular procedure. All the available hysteroscopic devices and tools are presented in Table I and are discussed below.

1. Office operative minihysteroscopes with the Continuous Flow system and an operative 5-Fr canal (approximately 1.6 mm). Usually oval in shape, ideal for atraumatic insertion of the scope into the cervix [8]. They are perfect for 'see and treat' procedures – the same tool is used for diagnosis and treatment of the lesion. For polypectomy, various available 5-Fr tools can be used in minihysteroscopy, but not all of them are suitable for removing big polyps.

Tools not useful for large polyps:

- mechanical tools: grasping forceps, scissors – are not very useful for large lesions, because of their delicate construction. These tools can be easily broken during the procedure. Moreover, excision of a large polyp and especially the extraction of the material from the uterine cavity can be very difficult using only mechanical tools.
- laser – diode lasers are used worldwide in hysteroscopy. The authors have used mostly a 1470 nm laser (Metrum Cryoflex, Poland) in office hysteroscopy procedures since 2014. One of the most important features of the 1470 nm laser is the very high absorption of energy by water. This makes it a very safe device to use for precise contact vaporization of the uterine cavity pathologies (Photo 1). Very low energy is sufficient to achieve the effect of vaporization, so the tool is safe for the patient. Nevertheless, it is useful primarily for small lesions, because of the long time needed for a complete vaporization of a large polyp. Moreover, we can only

Table I. Devices and tools for minihysteroscopy

Device type	Tool	Useful for large polyps
Office operative minihysteroscope	Mechanical tools	✘
	Laser	✘
	Electric tools	✓
	Cryoprobe	✓
Hysteroscopic Tissue Removal system (HTRs)		✓
Mini-resectoscope		✓

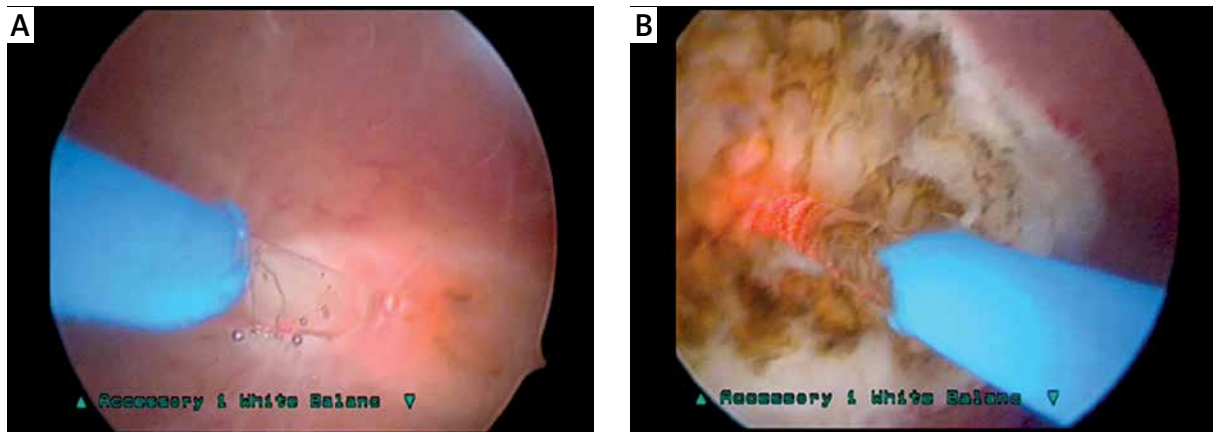


Photo 1. Vaporization of the uterine lesion with a 1470 nm laser in minihysteroscopy

treat unsuspecting lesions, because no tissue is collected for pathology examination [9].

Tools useful for large polyps:

- electric tools: bipolar electrodes, as opposed to monopolar ones, can be used with normal saline as a distending medium, reducing the consequences of fluid intravasation [7]. At present, this is the most popular and most widely used tool for minihysteroscopic polypectomy. In the case of large polyps, the slicing technique is used: the polyp is cut into smaller parts – a slice from the left side and a slice from the right side. Finally, the base of the polyp is cut off. Every slice is removed from the uterine cavity one by one with the grasping forceps [10]. Taking out the fragments of a large polyp is sometimes the most difficult part of the procedure. Glandular polyps are often delicate and the tissue tears while being pulled with a grasper. On the other hand, hard fragments of fibrous polyps are difficult to hold with the grasping tools, which can slide off the polyp surface, making their removal difficult, consequently prolonging the procedure. In some cases, cutting off the base before slicing the polyp can make the procedure less painful for the patient, although cutting an unattached polyp is more difficult for the surgeon.
- Cryoprobe – an innovative, reusable cryoadhesion probe, 4FR diameter, designed in our department. The use of a low temperature at the tip of the tool allows one to grasp and remove tissue fragments [11]. Because of its durability and strong connection with the tissue, also large polyps/fragments can be easily removed from the uterine cavity, which significantly

shortens the duration of the hysteroscopic procedure [12]. Moreover, some small polyps can be directly attached to the probe, twisted during freezing, and extracted without using any other hysteroscopic instrument (Photo 2).

2. Hysteroscopic Tissue Removal systems (HTRs) – tools based on the mechanical removal of intra-uterine lesions. In recent years, a few companies have developed tools of slightly different shapes, but based on the same working rule. The tissue is sucked into the cutting window and cut into small fragments by a rotating blade. The system aspirates the removed tissue, so there is no need to take out and insert the hysteroscope repeatedly. The treatment of large (over 20 mm) polyps with HTRs is feasible and well tolerated in an office setting [13]. When compared with bipolar electrical resection, HTRs are faster, have a higher success rate for complete polypectomy, and require a shorter learning curve [14]. In addition, the procedure is less painful for patients than BE polypectomy [10]. The disadvantage of the device is the relatively high cost and the limited possibilities of excising lesions situated in the fundus of the uterus. Nevertheless, the intrauterine morcellator is gradually becoming more popular in outpatient operative minihysteroscopy, also because of the short learning curve. HTRs are also useful for the management of type 0 and type 1 submucosal myomas in the office setting, in contrast to traditional resectoscopy, which requires general anaesthesia [15] (Photo 3).
3. Mini-resectoscopes – the smallest available continuous-flow resectoscopic systems, 16F diameter. The technique of miniresectoscopic surgery involves a serial resection (slicing) of the polyp,

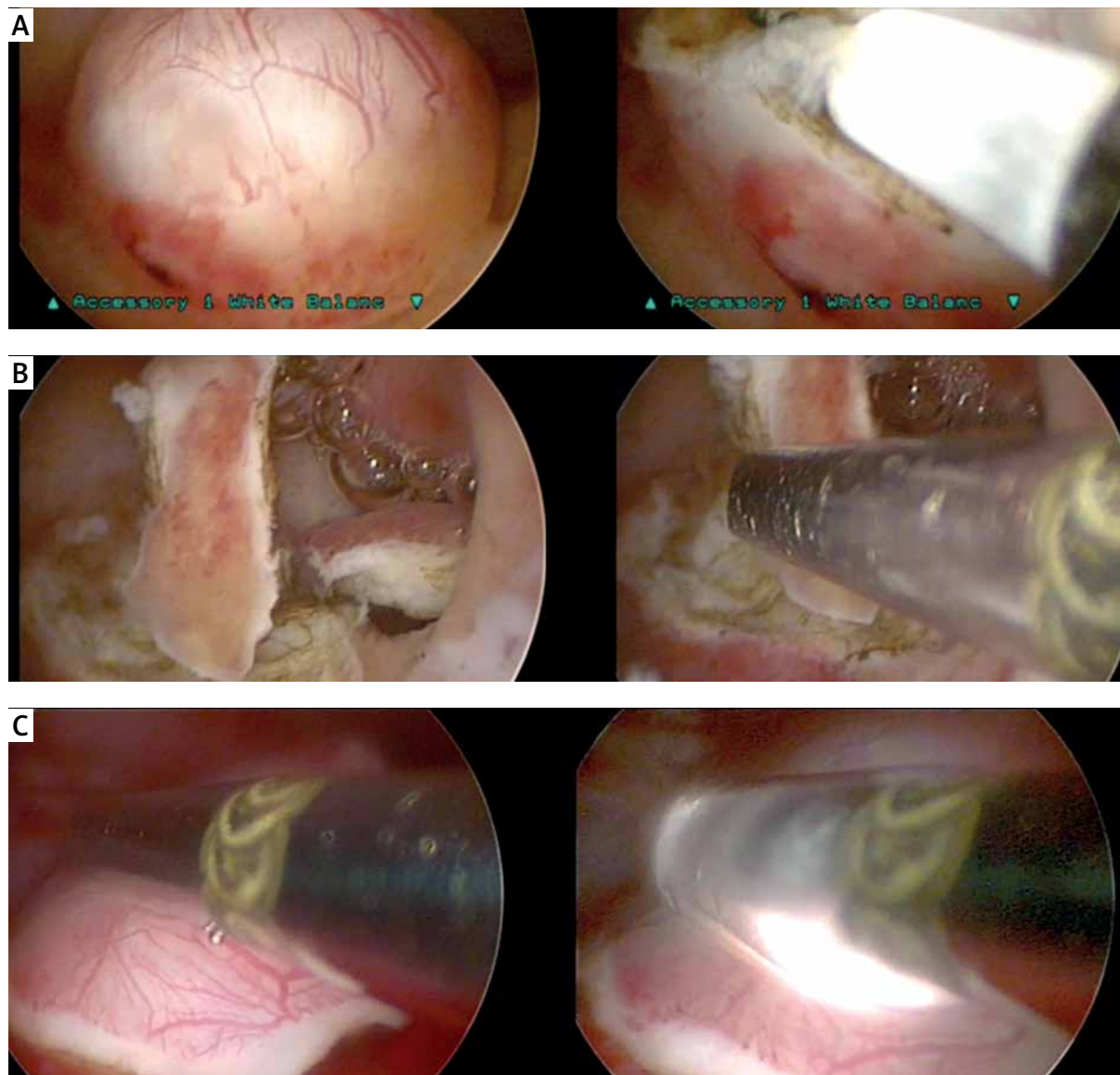


Photo 2. Slicing the polyp with a bipolar electrode and removing fragments with a Cryoprobe

starting with its free end and advancing toward its base of implantation or, in the case of a pedunculated endometrial polyp, resection of the pedicle and extraction of the polyp [16]. This type of hysteroscope is suitable for resection of large polyps, even those situated in the uterine fundus or tubal ostium. The only problem for office procedures may be in removing of the slices from the uterine cavity. Also, the circular profile of the mini-resectoscope makes it more traumatic for the cervical canal compared to the oval office Bectocchi continuous-flow operative hysteroscope. The in-office miniresectoscopy can be also used

for the treatment of the submucosal myomas and for the isthmoplasty procedures [17].

Discussion

Although it is generally believed that office hysteroscopy is suitable only for polyps smaller than 2 cm, proper selection and application of one of the presented methods extends the indications for the procedure.

In the COVID-19 pandemic, when for epidemiological reasons minimal interpersonal contact and minimal hospitalization time are required, minihysteroscopy performed in an office setting seems to be

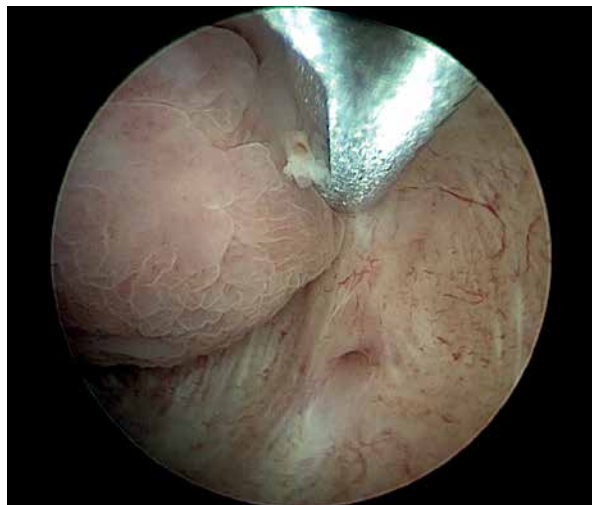


Photo 3. Hysteroscopic Tissue Removal system polypectomy

the best option for patients with endometrial polyps, also with large ones. Office hysteroscopies are usually performed by just one surgeon, with the assistance of one nurse, and no hospital admission procedure is needed. For these reasons, the outpatient setting is relatively safe for the patient as well as for the staff. An additional advantage is no need for anaesthesia, so the anaesthetic team may be redirected to other departments of the hospital, where they are essential. Office hysteroscopy does not require the use of mechanical ventilation and has no impact on the hospital's Intensive Unit Care capacity [18].

Conclusions

For office polypectomy of large endometrial polyps, mini-resectoscopes and hysteroscopic tissue removal systems, as well as operative minihysteroscopes, could be used. In minihysteroscopy, a slicing technique with a bipolar electrode may be performed. In the case of difficulties extracting large tissue fragments, the newly introduced Cryoprobe seems to be the best option. Each of the methods described above has its specific applications, but thanks to their mutual complementation, we are now able to excise almost every lesion from the uterine cavity in an outpatient setting [19].

Conflict of interest

Metrum CryoFlex, Poland provided the 1470 nm laser generator and the Cryoprobe device free of charge for clinical trials.

References

1. DeWaay DJ, Syrop CH, Nygaard IE, et al. Natural history of uterine polyps and leiomyomata. *Obstet Gynecol* 2002; 100: 3-7.
2. Salim S, Won H, Nesbitt-Hawes E, et al. Diagnosis and management of endometrial polyps: a critical review of the literature. *J Minim Invasive Gynecol* 2011; 18: 569-81.
3. Lieng M, Istre O, Sandvik L, Qvigstad E. Prevalence, 1-year regression rate, and clinical significance of asymptomatic endometrial polyps: cross-sectional study. *J Minim Invasive Gynecol* 2009; 16: 465-71.
4. American Association of Gynecologic Laparoscopists. AAGL practice report: Practice guidelines for the diagnosis and management of endometrial polyps. *J Minim Invasive Gynecol* 2012; 19: 3-10.
5. Bettocchi S. New era of office hysteroscopy. *J Am Assoc Gynecol Laparosc* 1996; 3 (4 Suppl): S4.
6. Bettocchi S, Ceci O, Di Venere R, et al. Advanced operative office hysteroscopy without anaesthesia: analysis of 501 cases treated with a 5 Fr. bipolar electrode. *Hum Reprod* 2002; 17: 2435-8.
7. Muzii L, Bellati F, Pernice M, et al. Resectoscopic versus bipolar electrode excision of endometrial polyps: a randomized study. *Fertil Steril* 2007; 87: 909-17.
8. Bettocchi S, Nappi L, Ceci O, Selvaggi L. What does 'diagnostic hysteroscopy' mean today? The role of the new techniques. *Curr Opin Obstet Gynecol* 2003; 15: 303-8.
9. Doniec J, Biela M, Szafarowska M, et al. Destruction of the uterine cavity pathologies using the 1470 nm laser. Poster Session, 23rd Annual ESGE Congress 2014, Brussels.
10. Ceci O, Franchini M, Cardinale S, et al. Comparison of endometrial polyp recurrence in fertile women after office hysteroscopic endometrial polypectomy using two widely spread techniques. *J Obstet Gynaecol Res* 2020; 46: 2084-91.
11. Sobociński K, Doniec J, Biela M, et al. Usefulness of Cryoprobe in office hysteroscopy for removal of polyps and myomas. *Biomed Res Int* 2018; 2018: 7104892.
12. Biela M, Doniec J. The new, easy and fast method of removing large polyps from the uterine cavity in minihysteroscopy. BEST VIDEO session, ESGE 25th Annual Congress 2016, Brussels.
13. Ceci O, Franchini M, Cannone R, et al. Office treatment of large endometrial polyps using truclear 5C: feasibility and acceptability. *J Obstet Gynaecol Res* 2019; 45: 626-33.
14. Pampalona JR, Bastos MD, Moreno GM, et al. A comparison of hysteroscopic mechanical tissue removal with bipolar electrical resection for the management of endometrial polyps in an ambulatory care setting: preliminary results. *J Minim Invasive Gynecol* 2015; 22: 439-45.
15. Vitale SG, Sapia F, Rapisarda AMC, et al. Hysteroscopic morcellation of submucous myomas: a systematic review. *Biomed Res Int* 2017; 2017: 6848250.
16. Dealberti D, Riboni F, Cosma S, et al. Feasibility and acceptability of office-based polypectomy with a 16F mini-resectoscope: a multicenter clinical study. *J Minim Invasive Gynecol* 2016; 23: 418-24.
17. Casaido P, Gubbini G, Franchini M, et al. Comparison of hysteroscopic cesarean scar defect repair with 26 Fr resectoscope and 16 Fr miniresectoscope: a prospective pilot study. *J Minim Invasive Gynecol* 2021; 28: 314-9.

18. Vitale SG, Carugno J, Riemma G, et al. The role of hysteroscopy during COVID-19 outbreak: safeguarding lives and saving resources. *Int J Gynecol Obstet* 2020; 150: 256-8.
19. Biela M, Doniec J, Szafarowska M, et al. Is every patient eligible to have an office hysteroscopy? A retrospective analysis of 1301 procedures. *Videosurgery Miniinv* 2020; 15: 337-45.

Received: 28.01.2021, **accepted:** 13.05.2021.

Clinical Study

Usefulness of Cryoprobe in Office Hysteroscopy for Removal of Polyps and Myomas

Kamil Sobociński ¹, **Jacek Doniec** ¹, **Magdalena Biela**,¹ **Monika Szafarowska**,¹
Krzysztof Paśnik,² and **Paweł Kamiński**¹

¹Gynaecology and Oncological Gynaecology Department, Military Medical Institute, Szaserów 128, Warsaw 04-141, Poland

²Department of General, Oncological, Metabolic and Thoracic Surgery, Military Medical Institute, Szaserów 128, Warsaw 04-141, Poland

Correspondence should be addressed to Jacek Doniec; doniec@post.pl

Received 23 February 2018; Revised 3 May 2018; Accepted 4 July 2018; Published 26 August 2018

Academic Editor: Amerigo Vitagliano

Copyright © 2018 Kamil Sobociński et al. This is an open access article distributed under the Creative Commons Attribution License, which permits unrestricted use, distribution, and reproduction in any medium, provided the original work is properly cited.

Hysteroscopy is a gold standard in 21st-century gynaecology for both diagnosis and treatment procedures of intrauterine pathologies. Miniaturisation of the equipment and better techniques of performing this procedure allowed it to become the gold standard. Nevertheless, hysteroscopy has its limitations, which is the size of the endometrial polyps or submucous myomas. We have invented a new device for the 5Fr working channel hysteroscopes for possessing and resecting intrauterine structures: the cryoprobe. The retrospective cryobiopsy study presented here was conducted at the Department of Gynaecology and Oncological Gynaecology, Military Institute of Medicine in Warsaw, Poland, from October 2017 to January 2018. Its purpose was to assess the usefulness of the new device in office hysteroscopy for the removal of polyps and myomas with a diameter over 10 mm. Thirteen patients with an initial diagnosis of an endometrial polyp or submucous myoma were enrolled in the trial. All procedures took place in day-surgery settings, with a total resection of the pathological intrauterine structure, without complications. The application of the cryoprobe may enhance the usefulness of office hysteroscopy, without extending the procedure. The cryoprobe efficiency is still under research in a bigger group.

1. Introduction

Hysteroscopy, thanks to which in the 19th century it was first possible to see the inside of the uterus, is considered a milestone in the development of modern gynaecology. During the last 40 years, the dynamic development of endoscopic technologies has revolutionised the diagnostics of uterine cavity pathologies, thus enabling the performance of very precise, sight-controlled procedures, according to the principle “see and treat” [1]. Thanks to this, hysteroscopy has gained the status of a gold standard in the diagnostics and treatment of uterine cavity pathologies. Introducing “ambulatory hysteroscopy” into ambulatory practice, using hysteroscopes ≤5mm in diameter, of a continuous flow system, and designing hysteroscopic tools of a miniature size (scissors, graspers, vulsella, and forceps), allowed the performance of such diagnostic and surgical procedures as

resecting polyps and myomas without the necessity of the patient’s anaesthesia. The greatest limitation of these minimally invasive procedures is the size of the resected structure and the resulting difficulty in removing it from the uterine cavity. The method of fragmenting the pathological structure is extremely time-consuming, while using a hysteroscope of a greater diameter results in a greater invasiveness of the procedure and often requires anaesthesia. In many centres studies are being conducted in the search of new tools that would broaden the scope of possibilities of ambulatory hysteroscopy. At our clinic we are developing and testing a new tool that allows the resection of bigger endometrial polyps and submucous myomas that uses low temperature. The cryoprobe designed by our team is appropriate to be used with a hysteroscope of a diameter of 4-5mm with a working channel of 5Fr, and combines the functions of grasping and resecting thanks to the use of low temperatures

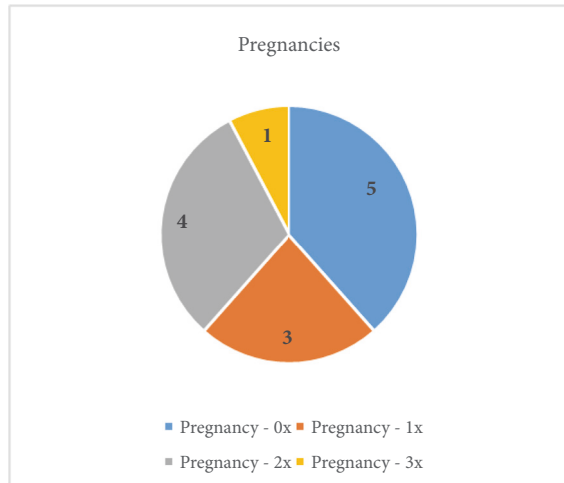


FIGURE 1: The patients' pregnancies.

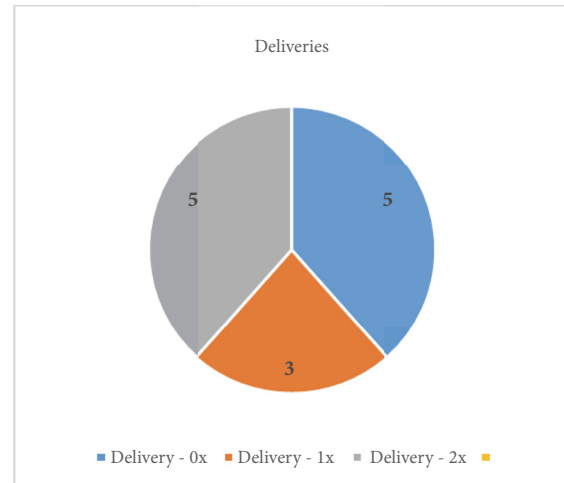


FIGURE 2: The patients' deliveries.

at the tip of the tool. This invention broadens the scope of minimally invasive treatment of bigger polyps and myomas, without a dilatation of the cervical canal for the classic 9mm resectoscope or anaesthesia. The aim of the present paper is to present this new tool—the cryoprobe—and provide a preliminary assessment of its usefulness for resecting and removing polyps and myomas over 10mm in diameter from the uterine cavity.

2. Materials and Methods

This retrospective cryobiopsy trial study was conducted at the Department of Gynaecology and Oncological Gynaecology, Military Institute of Medicine in Warsaw, Poland, in the period from October 2017 to January 2018, and was approved by the ethics committee of the hospital. At the department, 1200 hysteroscopies are performed a year. We enrolled patients aged 28 to 69 (mean age 44; SD: 11,45). The initial diagnosis of a uterine pathology was based on a transvaginal ultrasonography and clinical signs. In all patients, the exclusion criteria were pregnancy, cervix neoplasia, active PID, and active severe menstrual bleeding. The pregnancies and deliveries are shown in Figures 1 and 2. Two patients were after menopause, and for one of them the main indication for the procedure was abnormal uterine bleeding. Only the youngest (aged 28) had hormonal treatment (oral contraceptive pill). 9 out of 11 patients in the reproductive age suffered from excessive menstrual bleeding.

In each patient, operative hysteroscopy was performed. The hysteroscopy was performed in the proliferative phase of the menstrual cycle; however, for patients after menopause the day was irrelevant. Depending on each patient's gynaecological conditions and preferences, the procedures were performed with or without anaesthesia; the proportions are presented in Figure 3.

The rigid hysteroscope, Karl Storz Endoscope, Germany, with an oval profile and a width of 4mm or 5mm, was used for all patients. The procedure was performed following aseptic rules, without a disinfection of the vagina nor a

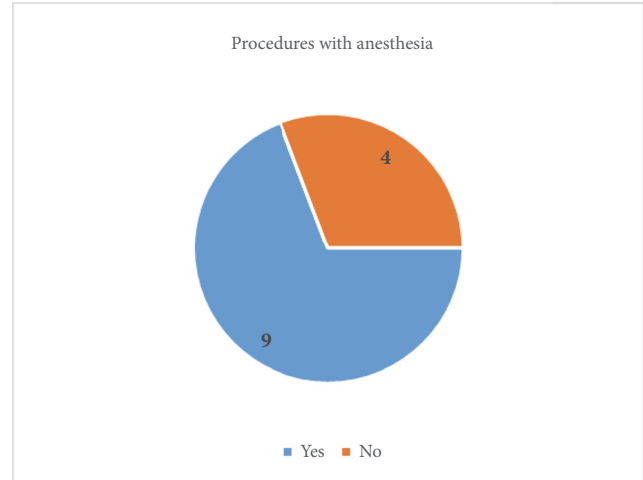


FIGURE 3: Procedures with anaesthesia.

sterile cover, without using either a speculum or tenaculum forceps—according to prof. S. Bettocchi's method [2]. After a visual inspection, the pathological structure was resected with hysteroscopic tools—scissors, a grasper, or a bipolar electrode (Twizzle type, Gynecare). Conventionally, the resected structures were removed from the uterine cavity with a grasper, preserved in 4% formaldehyde and transferred to the pathology department for microscopic assessment. Usually, when the resected structure is above 10mm in diameter in the narrowest dimension, and a problem with removing it from the uterine cavity occurs, we use the cryoprobe. The cryoprobe (Figure 4) was designed based on an idea of Jacek Doniec, our gynaecologist. It is manufactured by a company with 25 years of experience in constructing and producing cryogenic devices used in gynaecology, dermatology, ophthalmology, oncology, pain management, and surgery. It has a 5Fr diameter and semiflexible straight probe and is 40cm long and compatible with the Carl Storz Hysteroscope; and it is very easy to use.

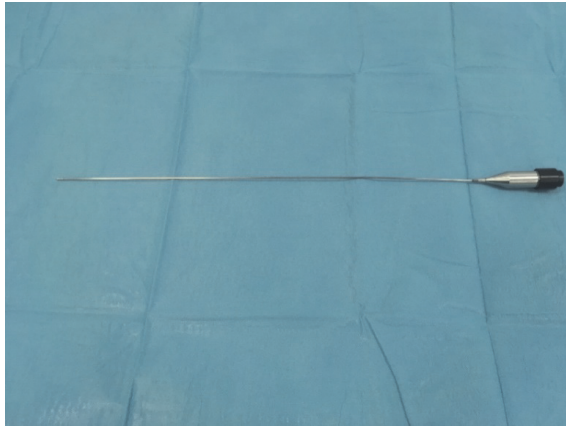


FIGURE 4: The cryoprobe.



FIGURE 5: Metrum Cryoflex generator.

The cryoprobe has a CE mark in accordance with the ISO13485 norm. It works with every type of universal generator for cryotherapy manufactured by Metrum Cryoflex (Figure 5). The probe can be steam sterilized (121°C).

The mechanism that enables the operation of the cryoprobe is that an adhesive force is created on the tip of the cryoprobe, according to the Joule-Thompson principle. Such cryobiopsy allows removing larger fragments of tissue from the uterine cavity, both hard and soft. A lower risk of bleeding due to the haemostatic features of cryotechnology is another asset here [3]. During the procedure, the pathological structure is attached to the pointy end of the electrode—either after the structure has been resected or without a resection. The adhesive force is managed by reducing the temperature to -70°C, only at the tip of the electrode. This adherence is created within a few seconds and lasts only during the freezing stage. After connecting the tissue to the probe, the hysteroscope is then removed with the probe and the attached sample from the uterine cavity. Polyps, due to their flexibility, usually squeeze easily through the cervical canal. However, when myomas are resected, the surgeon needs to use more force to remove the tissue from the uterine cavity. After a few seconds of the defrosting stage, the tissue is easily separated

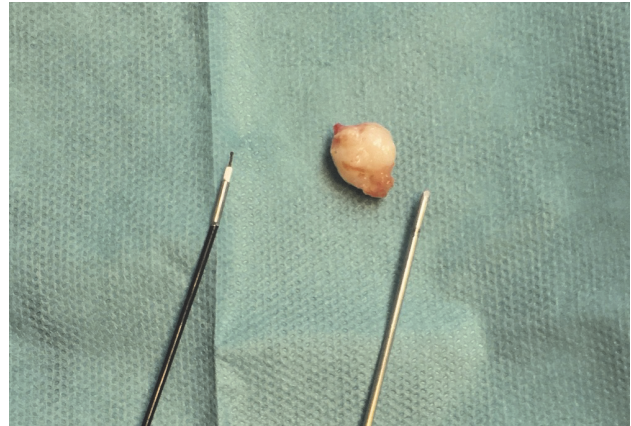


FIGURE 6: From the left: bipolar electrode, submucosal myoma, and cryoprobe.

from the cryoprobe. If the removed structure is incomplete, the hysteroscope is put back into the uterine cavity and the procedure is repeated until the desired effect is achieved. In the present study, all procedures where the cryoprobe was used were performed by one endoscopist in the office setting during a day-surgery.

3. Results

Tables 1 and 2 shows the study results divided into two groups, according to the final diagnosis after the performed procedures.

In total, 13 patients were included in the trial. In 3 patients, the following submucosal myomas were resected with the cryoprobe during the operative hysteroscopy procedure:

- (i) 1 submucosal myoma, 10mm in diameter (ultrasound and hysteroscopic assessment);
- (ii) 2 submucosal myomas, 5mm in diameter each, and an endometrial polyp;
- (iii) 1 submucosal myoma, 20mm in diameter in hysteroscopic assessment (16mm in ultrasound examination), primarily classified as an endometrial polyp.

Figure 6 shows a submucosal myoma, 10mm in diameter, with the cryoprobe on the right and the Twizzle bipolar electrode on the left, to compare. The myoma was enucleated and extracted from the uterine cavity in one piece, at a single attempt, only with the use of the cryoprobe.

The cryobiopsy method was also applied in 10 patients with an ultrasound finding that fulfilled the endometrial polypus criteria. The polyps were assessed as above: 10mm in diameter both in a transvaginal ultrasound and a hysteroscopic assessment. The widest polyp was 26×8×16mm in the ultrasound, and almost the same size in the endoscopic view. First, the polyps were resected with the Versapoint electrode. Next, due to the impossibility of evacuating the polyps using standard endoscopic equipment, the cryoprobe was used. In 9 out of 10 procedures, it was enough to perform a single attempt. Only in one patient the polyp was

TABLE I: Group of patients with endometrial polyps.

USG assessment	26×8×16 mm	10×7 mm	20×8 mm	12×8 mm	18 mm diameter	20 mm diameter	25×10 mm	15×9×20 mm	18×14 mm
Hysteroscopic assessment	25×15 mm	20 mm diameter	20×10 mm	15mm, 5mm diameter each	20 mm diameter	25 mm diameter	15mm, 10mm diameter	15×10 mm	15 mm diameter
Final diagnosis	Endometrial polyp	Endometrial polyp	Multiple endometrial polyps	Multiple endometrial polyps	Endometrial polyp	Endometrial polyp	Multiple endometrial polyps	Endometrial polyp	Endometrial polyp & cervical polyp

TABLE 2: Group of patients with submucous myomas.

USG assessment	10×8×9 mm	16 mm diameter	14×8 mm	15×16 mm
Hysteroscopic assessment	10 mm diameter	20 mm diameter	10 mm diameter	10mm, 5mm, 4mm diameter each
Final diagnosis	Submucous myoma	Submucous myoma	Submucous myoma	Submucous myoma, endometrial polyp

removed in fragments. In one case the structure diagnosed as a polyp during hysteroscopy was evaluated as a myoma in the pathological examination. All patients with an initial diagnosis of a myoma had the procedure performed in general anaesthesia. In four patients with a diagnosis of an endometrial polyp the procedure was carried out without anaesthesia; the discomfort was tolerated by the patient, and the pathological tissues were removed completely. All of the hysteroscopies took place as a one-day procedure and caused no complications, and the patients left the hospital on the same day as the procedure.

4. Discussion

Cryoenergy has been used in medicine for a long time. The standard application of it is to destroy pathological tissue, for example, in uterine cervix cryotherapy [4, 5] or in endoscopic spray cryotherapy for Barrett's oesophagus with dysplasia [6]. In 2009, the first bronchoscopic cryobiopsies were described as an alternative to the classical bronchoscopic biopsy with the use of forceps. Since then, several studies have been conducted, mostly with similar promising results in the diagnostic yield, complication rate, and safety. The basic principle in this method is to create a low temperature (around -70°C) at the end of the probe. During the freezing, a strong adhesive force is produced. Thus, tissue firmly adheres to the probe and is easy to collect. After a few seconds the probe defrosts, the connection disappears, and the sample is then separated from the end of the probe. Moreover, removing the tissue fragments using the cryoprobe provides a full hemostasis at the site where the tissue has been removed [7]. The safety of the cryoprobe has also been confirmed in the treatment of varicose veins in the shank—the cryostripping technique [8]. Using low temperature at cryostripping of varicose veins generates a force that is sufficient to remove a vein vessel; moreover, it also provides a hemostasis of the collateral vessels. Combining and adapting these benefits, we have created the first tool to be used in minihysteroscopy that allows pathological structures of a diameter over 10mm to be resected in ambulatory conditions.

Minihysteroscopy as a method that is a gold standard in diagnostics and treatment of uterine cavity pathologies unfortunately also has its limitations [9]. The available tools that are compatible with the hysteroscope with a working channel of 5Fr often make the removal of bigger pathologies from the uterine cavity impossible. For medium and large endometrial polyps and small submucous myomas (below 20mm), the “slicing technique” allows a resection of the pathology; however, it is very time-consuming and requires experience. In such cases, according to the recommendations, larger pathological structures should be removed using a resectoscope [9]. In order to broaden the scope of possible

procedures in ambulatory minihysteroscopy, we proposed a new tool using cryoenergy, described in the present paper.

As mentioned above, the use of a cryoprobe in hysteroscopy is a solution that enables a resection of larger pathological structures, yet maintaining the minimal invasiveness of hysteroscopy. The adhesive force created by the cryoprobe is sufficient to overcome the resistance of the cervix and remove the resected tissue from the uterine cavity. Moreover, with small submucous myomas, the cryoprobe allows them to be totally enucleated from the uterus wall. It is a less invasive alternative to the classical cervix dilatation and using the 9mm resectoscope for small myomas; it is also easier and faster than enucleating them with the standard bipolar Twizzle tip electrode. The minimal invasiveness of the procedure is especially crucial for patients at a reproductive age, especially those who are treated due to infertility.

In the case of performing the procedure without a general anaesthesia, using the cryoprobe allows the procedure to last significantly shorter. What follows, the patient's discomfort related to the procedure itself is thus reduced, and the risk of complications is lower. None of the patients who had the procedure carried out without a general anaesthesia reported strong pain discomfort, weakness, or dizziness after the procedure. The discomfort reported by the patients was typical for the procedure and was fully accepted by them. Thus, in an attempt to minimise the invasiveness of the procedures, the cryoprobe may prove to be useful in office hysteroscopy [10].

The histopathological assessment of the material collected using the cryoprobe took place according to the standard histopathological schemas. During the analysis, no faults in the quality of the samples provided were reported or damage of the tissue other than with standard hysteroscopy. The material collected using the cryoprobe was frozen only for about a dozen seconds, and then it was preserved in a formalin solution and transferred for routine histopathological assessment. The doctors examining the samples were not informed about the use of the cryoprobe. Intraoperative examinations are commonly carried out using the method of freezing the samples, with a proven high sensitivity and specificity [11]. However, the possibility and the quality of a histopathological examination of samples collected using a cryoprobe require further studies.

The progress in minimally invasive surgery using modern technologies allows a treatment of patients that is almost nontraumatic, in ambulatory conditions. In gynaecology, especially in reproductive medicine, minihysteroscopy plays a crucial role. Many studies have shown that the presence of endometrial polyps or submucous myomas in the uterine cavity is a cause of pathological uterine bleeding, infertility, and obstetrical complications. [12]. Therefore, resecting these pathological structures, regardless of their size, in a way that is

possibly least invasive, not traumatic for the cervix, and above all, safe, is especially crucial. The cryoprobe created by our team fills this technological gap, thus enabling a resection of large pathological structures from the uterine cavity.

5. Conclusions

- (i) The cryoprobe used during ambulatory hysteroscopy may broaden the scope of possibilities of this technique by facilitating the resection of submucous myomas and endometrial polyps of a diameter above 10mm from the uterine cavity and may shorten the time of the procedure.
- (ii) Further studies in a bigger group are required on the safety and effectiveness of using the cryoprobe for hysteroscopic procedures.

Data Availability

The data used to support the findings of this study are available from the corresponding author upon request.

Conflicts of Interest

The authors declare that there are no conflicts of interest regarding the publication of this article.

Acknowledgments

This work was supported by the Statutory Grant no. (433) of the Military Institute of Medicine, Warsaw, Poland.

References

- [1] A. Di Spiezio Sardo, S. Bettocchi, M. Spinelli et al., "Review of New Office-Based Hysteroscopic Procedures 2003–2009," *Journal of Minimally Invasive Gynecology*, vol. 17, no. 4, pp. 436–448, 2010.
- [2] S. Bettocchi, "New era of office hysteroscopy," *Journal of Minimally Invasive Gynecology*, vol. 3, no. 4, p. S4, 1996.
- [3] R. J. Lentz, A. Christine Argento, T. V. Colby, O. B. Rickman, and F. Maldonado, "Transbronchial cryobiopsy for diffuse parenchymal lung disease: A state-of-the-art review of procedural techniques, current evidence, and future challenges," *Journal of Thoracic Disease*, vol. 9, no. 7, pp. 2186–2203, 2017.
- [4] M. J. Khan and K. K. Smith-McCune, "Treatment of cervical precancers," *Obstetrics & Gynecology*, vol. 123, no. 6, pp. 1339–1343, 2014.
- [5] M. Kyrgiou, I. Tsoumpou, T. Vrekoussis et al., "The up-to-date evidence on colposcopy practice and treatment of cervical intraepithelial neoplasia: The cochrane colposcopy & cervical cytopathology collaborative group (C5 group) approach," *Cancer Treatment Reviews*, vol. 32, no. 7, pp. 516–523, 2006.
- [6] N. J. Shaheen, B. D. Greenwald, A. F. Peery et al., "Safety and efficacy of endoscopic spray cryotherapy for Barretts esophagus with high-grade dysplasia," *Gastrointestinal Endoscopy*, vol. 71, no. 4, pp. 680–685, 2011.
- [7] E. R. Rubio, S. R. le, R. E. Whatley, and M. B. Boyd, "Cryobiopsy: Should This Be Used in Place of Endobronchial Forceps Biopsies?" *BioMed Research International*, vol. 2013, Article ID 730574, 6 pages, 2013.
- [8] P. V. Tisi, "Varicose veins," *BMJ Clinical Evidence*, 2011.
- [9] S. Bettocchi, O. Ceci, R. Di Venere et al., "Advanced operative office hysteroscopy without anaesthesia: analysis of 501 cases treated with a 5 Fr. bipolar electrode," *Human Reproduction*, vol. 17, no. 9, pp. 2435–2438, 2002.
- [10] G. Centini, L. Troia, L. Lazzeri, F. Petraglia, and S. Luisi, "Modern operative hysteroscopy," *Minerva Ginecologica*, vol. 68, no. 2, pp. 126–132, 2016.
- [11] J. A. Ferreiro, J. L. Myers, and D. G. Bostwick, "Accuracy of Frozen Section Diagnosis in Surgical Pathology: Review of a 1-Year Experience With 24,880 Cases at Mayo Clinic Rochester," *Mayo Clinic Proceedings*, vol. 70, no. 12, pp. 1137–1141, 1995.
- [12] American Association of Gynecologic Laparoscopists, "AAGL practice report: practice guidelines for the diagnosis and management of endometrial polyps," *Journal of Minimally Invasive Gynecology*, vol. 19, no. 1, pp. 3–10, 2012.



Hindawi

Submit your manuscripts at www.hindawi.com



Podsumowanie i wnioski

Załączony cykl prac jest prezentacją wieloletniego doświadczenia Kliniki Ginekologii i Ginekologii Onkologicznej WIM-PIB w Warszawie w wykonywaniu histeroskopii w trybie ambulatoryjnym, bez znieczulenia miejscowego ani ogólnego. Pierwsze tego rodzaju zabiegi zostały wykonane już w 2003 roku, kiedy prof. Stefano Bettocchi zaprezentował osobiście główne założenia techniki, sposób wykonywania waginoskopii oraz przeszkolił personel lekarski i pielęgniarski. Od tamtego czasu w Klinice Ginekologii i Ginekologii Onkologicznej WIM-PIB zabiegi histeroskopii rutynowo przeprowadzane są bez znieczulenia.

Wieloletnie doświadczenia pozwoliły na wysunięcie wniosków dotyczących czynników predykcyjnych warunkujących możliwość wykonania zabiegu bez znieczulenia. Najczęstszą przyczyną braku możliwości ukończenia histeroskopii jest stenoza kanału szyjki macicy oraz nasilone dolegliwości bólowe [18]. Do najczęściej analizowanych w piśmiennictwie czynników wpływających na poziom odczuwanego bólu w trakcie zabiegu przeprowadzonego ambulatoryjnie należą: średnica histeroskopu, sposób wprowadzania histeroskopu, rodzaj medium użytego do rozszerzenia jamy macicy [14], status menopauzalny, przebyte porody drogami natury [19], a także poziom lęku przed zabiegiem i czas oczekiwania na jego wykonanie [20]. W niniejszej rozprawie uwzględniono wyniki badania, w którym analizowano niektóre z tych czynników w populacji polskich pacjentek.

Pierwsza z załączonych prac przedstawia retrospektywną analizę ok. 1300 histeroskopii wykonanych w latach 2013-2016. Zaletą tego badania jest duża ilość analizowanych zabiegów. Dodatkowo, wszystkie procedury przeprowadzone były w porównywalnych warunkach: w tym samym ośrodku, przy zastosowaniu tego samego sprzętu. Analizowane zabiegi zostały wykonane przez małą grupę doświadczonych operatorów. W ten sposób pominięto wpływ krzywej uczenia się na jakość histeroskopii. Jest to istotne dla przeprowadzonej analizy, ponieważ inni badacze wykazali, iż doświadczenie operatora może wpływać na dolegliwości bólowe odczuwane przez pacjentki w trakcie zabiegu. Campo i wsp. zauważyli, że dyskomfort zgłaszany przez pacjentki podczas histeroskopii wykonywanej narzędziem o średnicy ok. 5 mm jest mniejszy w przypadku, kiedy operator ma duże doświadczenie w tego rodzaju zabiegach [21]. Zależność ta nie była istotna statystycznie w przypadku, kiedy użyte zostały histeroskopy o mniejszej średnicy.

Innymi czynnikami, które mogą mieć wpływ na możliwość przeprowadzenia zabiegu bez znieczulenia są m.in. zakres wykonanego zabiegu, wiek pacjentki, status menopauzalny

czy przebyte porody drogami natury. W pracy składającej się na cykl przedstawiono retrospektywną analizę tych czynników. Spośród wszystkich uwzględnionych w obliczeniach zabiegów (1274 histeroskopie), prawie 80% zostało ukończonych bez interwencji anestezyjologicznej, z akceptowalnym przez pacjentki poziomem dyskomfortu. Przy uwzględnieniu zakresu wykonanej procedury odsetek ten wzrastał do ok. 84% dla zabiegów histeroskopowej biopsji endometrium, a dla histeroskopii diagnostycznych, w których nie pobierano materiału do badania, sięgał nawet 91%. Wyniki te są porównywalne do danych z piśmiennictwa, gdzie szanse na zakończenie histeroskopii ambulatoryjnej bez interwencji anestezjologa określa się na ok. 92-95% [22].

Rodzaj zabiegu

Najbardziej bolesne okazały się zabiegi wymagające rozległego wycięcia lub częściowej resekcji endometrium. W tej grupie jedynie ok. 30% histeroskopii udało się zakończyć bez ingerencji anestezjologa. W pozostałych przypadkach, ze względu na silne dolegliwości bólowe, konieczne było wykonanie zabiegu w znieczuleniu ogólnym.

Również w przypadku zabiegów całkowitego lub częściowego wycięcia mięśniaków podśluzówkowych znaczny odsetek pacjentek wymagał znieczulenia (odpowiednio 37% i 39%). W badanej grupie wykonano 37 takich zabiegów. Należy jednak zauważyć, że w przypadku mięśniaków macicy rola minihisteroskopii jest często ograniczana jedynie do diagnostyki poprzedzającej resekcję mięśniaka wykonaną przy pomocy większego narzędzia – resektoskopu lub w ostatnich latach morcelatora wewnątrzmacicznego [23]. Czynnikiem limitującym rolę minihisteroskopii jest w tym przypadku bez wątpienia rozmiar mięśniaka, a także jego typ i umiejscowienie [24].

W celu łatwiejszej kategoryzacji mięśniaków podśluzówkowych stworzono trzystopniowy (0-1-2) system klasyfikacji adaptowany i rozszerzony przez Europejskie Towarzystwo Endoskopii Ginekologicznej (European Society of Gynecological Endoscopy – ESGE) i Międzynarodowe Stowarzyszenie Ginekologów i Położników (International Federation of Gynecology and Obstetrics – FIGO)[25,26]. Jest on oparty na ocenie położenia mięśniaka w ścianie macicy, gdzie typ 0 to mięśniak znajdujący się całkowicie w jamie macicy, typ 1 jest uwpuklony do niej większą częścią, powyżej 50 % swojej objętości, a typ 2 położony jest najbardziej śródściennie – ponad połowa jego objętości znajduje się w obrębie mięśniówki macicy [27]. Inny, opisany w 2005 roku system STEPW (angl. size, topography, extension of the base, penetration, wall) [28] pozwala oszacować możliwość wykonania całkowitej histeroskopowej resekcji mięśniaka na podstawie oceny przedoperacyjnej parametrów:

średnicy mięśniaka, jego położenia w ścianie macicy oraz lokalizacji i rozległości zajęcia powierzchni ściany macicy [29].

Histeroskopia ambulatoryjna może być z powodzeniem wykorzystana do usunięcia mięśniaków typu FIGO 0. Już w 2002r Bettocchi i wsp. zaproponowali metodę polegającą na pocięciu mięśniaka na podłużne fragmenty przed odcięciem jego szypuły. W ten sposób możliwe jest usunięcie jego fragmentów z jamy macicy bez rozszerzania kanału szyjki [30]. Największym wyzwaniem dla histeroskopii są mięśniaki, których większa część znajduje się w ścianie macicy (typ FIGO 2). W przypadku występowania takich mięśniaków, całkowita resekcja histeroskopowa może okazać się niemożliwa u około 20 % pacjentek [28,29]. Opracowane zostały różne techniki zwiększające szanse na przeprowadzenie optymalnego zabiegu w takich przypadkach. Jedną z nich jest przedstawiona w 2009 r. przez Bettocchi i wsp. technika OPPIuM. Autorzy zasugerowali dwustopniową procedurę, w której pierwszym etapem była histeroskopia ambulatoryjna z nacięciem endometrium i pseudo torebki mięśniaka przy użyciu elektrody bipolarnej Versapoint®. Po takim zabiegu większa część mięśniaka migrowała do jamy macicy i mógł on być bezpiecznie usunięty w drugim etapie, którym była resektoskopia przeprowadzona w warunkach Sali operacyjnej [31]. Technika ta została później wielokrotnie zmodyfikowana, m.in. przez zastąpienie elektrody laserem i rozszerzenie pierwszego etapu o rozległe oddzielenie mięśniaka od pseudotorebki. Umożliwiło to zniszczenie naczyń odżywczych, niedokrwienie mięśniaka, które powodowało zmniejszenie jego rozmiarów przed kolejnym etapem [32,33]. W przypadku głęboko położonych zmian mniejszych niż 30 mm, metoda ta pozwala na kompletną resekcję mięśniaka w dwóch zabiegach ambulatoryjnych nawet u około 85% pacjentek. Inną metodą zwiększającą szanse na jednoetapową, kompletną resekcję mięśniaków położonych głęboko w ścianie macicy może być zastosowanie śródzabiegowego, przezodbytniczego badania ultrasonograficznego [34].

Wielkość mięśniaka jest pojedynczym, niezależnym czynnikiem wpływającym na możliwość jego kompletnej resekcji. Dotyczy to wszystkich typów mięśniaków, również położonych całkowicie wewnątrz jamy macicy. Bezwzględny czynnikiem ograniczającym jest tutaj czas trwania zabiegu, który uzależniony jest jednoznacznie od objętości usuwanej zmiany. Według różnych autorów, za górną granicę średnicy mięśniaków, które można usunąć drogą histeroskopii ambulatoryjnej uznaje się około 20 mm [30,35]. W tych przypadkach zastosowanie techniki rozcinania mięśniaka pozwala uzyskać kompletną, jednoetapową resekcję u około 60% pacjentek [36]. Do tej pory przedstawiono różne sposoby pozwalające na rozszerzenie wskazań do tego rodzaju zabiegów w przypadku większych mięśniaków. Zaproponowano m.in. metodę odcięcia mięśniaka i pozostawienia go w jamie macicy po

pobraniu jedynie niewielkiego fragmentu do badania histopatologicznego [23,37]. Inni badacze sugerowali zastosowanie nowych instrumentów do przeprowadzania takich zabiegów. Jednym z nich był miniresektoskop opracowany przez Giampietro Gubbini. Wykorzystanie tego narzędzia umożliwiło jednoetapowe wycięcie mięśniaków typu FIGO 0 o średnicy nawet do 30mm [38]. Podobny limit wielkości podawany jest dla zabiegów ambulatoryjnych z wykorzystaniem wewnątrzmacicznych morcelatorów histeroskopowych [39].

Ciekawą alternatywą może być również zastosowanie opisanej w cyklu prac kriosondy histeroskopowej. To prototypowe narzędzie od około 11 lat jest stosowane w Klinice Ginekologii i Ginekologii Onkologicznej WIM-PIB. Wśród dotychczasowych sposobów jego wykorzystania znajdują się także procedury histeroskopowej miomektomii. Narzędzie to może być z powodzeniem zastosowane w celu wyłuszczenia drobnych mięśniaków typu FIGO 1-2, a nawet FIGO 3. Sposób przeprowadzenia zabiegu został zaprezentowany na sesji video podczas kongresu Europejskiego Towarzystwa Endoskopii Ginekologicznej - 25th Annual ESGE Congress, w Brukseli. Przeprowadzenie tego zabiegu możliwe jest dzięki specjalnej budowie sondy. Jej koniec jest zastrzony, co ułatwia wprowadzenie sondy do tkanki mięśniaka przed uruchomieniem mrożenia, a następnie silne związanie chłodzonej końcówki sondy z tkanką. Umożliwia to mechaniczne oddzielenie tkanki mięśniaka od pseudotorebki, bez konieczności zastosowania energii elektrycznej. Dodatkową zaletą jest ułatwienie usunięcia tkanki mięśniaka z jamy macicy. Poprzez silne związanie uwodnionych tkanek z sondą, możliwe jest ewakuowanie nawet dużych fragmentów tkankowych bez konieczności zmiany narzędzia.

Do tej pory nie stwierdzono wyższości żadnej ze stosowanych metod histeroskopowego wycięcia mięśniaka. Należy pamiętać, że najważniejszym elementem podczas wyboru odpowiedniej metody leczenia jest właściwa diagnostyka przed zabiegiem i odpowiednia kwalifikacja pacjentki [40].

Polipy endometrialne są jedną z najczęściej występujących patologii jamy macicy. W wielu przypadkach wykrywane są one w trakcie zabiegu histeroskopii przeprowadzonego z powodu nieprawidłowego obrazu endometrium w badaniu ultrasonograficznym. Dostępne obecnie histeroskopy pozwalają w większości przypadków usunąć zmianę w czasie tego samego zabiegu, zgodnie z zasadą „uwidocznij i lecz” (angl. „see and treat”) [6,41]. Przeprowadzenie takiego zabiegu jest w większości przypadków możliwe w warunkach ambulatoryjnych. W przedstawionej w cyklu pracy zabiegi wycięcia polipów jamy macicy stanowiły ok. 50% wszystkich histeroskopii wykonanych w Klinice Ginekologii i Ginekologii

Onkologicznej WIM-PIB w analizowanym okresie. W naszym ośrodku odsetek zabiegów resekcji polipów endometrialnych wykonanych bez znieczulenia wynosił około 76%.

Podobnie jak w przypadku mięśniaków, czynnikiem limitującym możliwość wykonania zabiegu bez znieczulenia jest wielkość polipa. Badacze nie są zgodni co do wymiaru stanowiącego górną granicę możliwości histeroskopii ambulatoryjnej. W zaproponowanym przez Muzzi i wsp. algorytmie zasugerowano kwalifikację do operacyjnej resektoskopii przeprowadzanej w znieczuleniu wszystkich pacjentek z polipami > 2cm lub umiejscowionymi w dnie macicy [42]. Publikacja zawarta w cyklu prac przedstawia autorską analizę narzędzi histeroskopowych umożliwiających usuwanie polipów endometrialnych większych niż 2cm, bez konieczności znieczulania pacjentki.

W przypadku podejrzenia dużego polipa w jamie macicy, korzystne wydaje się zastosowanie jednego z poniższych narzędzi w czasie histeroskopii ambulatoryjnej [43]:

- minihisteroskop operacyjny 5 mm z ciągłym przepływem i kanałem roboczym 5-Fr
- miniresektoskop o średnicy ok. 5 mm
- histeroskopowy morcelator mechaniczny, tzw. shaver (HTRs - Hysteroscopic Tissue Removal system).

Spośród wymienionych wyżej narzędzi najczęściej wykorzystywany jest minihisteroskop z ciągłym przepływem płynu i kanałem roboczym. Występuje on w różnych rozmiarach, które zależą m.in. od średnicy zastosowanych optyk histeroskopowych. W przypadku dużych polipów zaleca się zastosowanie histeroskopu o średnicy około 5 mm (np. Office Continuous Flow Operative Hysteroscope, size 5, Karl Storz, Tuttlingen, Germany), aby poprawić wizualizację i ułatwić usunięcie większych fragmentów tkankowych z jamy macicy. W celu usunięcia polipa można użyć jednego z wielu dostępnych narzędzi histeroskopowych, które wprowadzane są do jamy macicy przez kanał roboczy. W przedstawionej w cyklu pracy wyszczególniono narzędzia, które według autorów są najodpowiedniejsze w przypadku dużych polipów jamy macicy:

- narzędzia do odcinania polipów i ich rozkawałkowania - wykorzystujące energię elektryczną:
 - elektrody monopolarne, których zastosowanie wymaga medium nieelektrolitowego, takiego jak 5% mannitol, 3% sorbitol czy 1,5% glicyna [6],
 - elektrody bipolarne, najczęściej stosowane w histeroskopii operacyjnej. W przypadku użycia tych elektrod można zastosować medium elektrolitowe, np. 0.9%roztwór NaCl. Podczas wycinania bardzo dużych zmian, konieczne może być zastosowanie techniki rozkawałkowania polipa (angl. slicing technique), czyli przecięcie go wzdłuż po prawej

i lewej stronie przed odcięciem jego szypuły. Następnie fragmenty polipa usuwane są po kolei z jamy macicy [44],

- narzędzia służące do usuwania fragmentów polipów z jamy macicy:

- kriosonda histeroskopowa – wielorazowe narzędzie o średnicy 4F, którego zasada działania opiera się na obniżaniu temperatury końcówki sondy przy pomocy ciekłego azotu. W ten sposób końcówka może silnie wiązać się z fragmentami tkankowymi i tym samym usprawnić ich usunięcie z jamy macicy [45].
- kulociąg histeroskopowy i kleszczyki typu grasper uznane zostały przez autorów za narzędzia o mniejszej przydatności w trakcie usuwania rozfragmentowanych polipów endometrialnych. Tkanka polipa jest często krucha i łatwo przerywa się w trakcie ekstrakcji z jamy macicy.

Innym narzędziem mającym zastosowanie podczas zabiegów usuwania dużych polipów jest miniresektoskop o średnicy 16F (około 5 mm). Jest to mniejsza wersja stosowanego od dawna resektoskopu, która ze względu na swoją niewielką średnicę, może być używana podczas zabiegów przeprowadzanych bez znieczulenia. Już w 2009 roku Papalampros i wsp. opisali użycie tego typu resektoskopu w warunkach ambulatoryjnych z wykorzystaniem dostępu wagnoskopowego do jamy macicy [46]. Bezpieczeństwo i korzyści wynikające z zastosowania miniresektoskopu potwierdzili również inni badacze. Dolegliwości bólowe uniemożliwiające ukończenie zabiegu zgłasza około 3,8% pacjentek [47].

Również różnego rodzaju histeroskopowe morcelatory wewnątrzmaciczne, mechaniczne systemy usuwania tkanek, tzw. shaver, mają zastosowanie w przypadku zabiegów bez znieczulenia [48]. Niewątpliwą zaletą tych systemów jest brak konieczności wyjmowania ich z jamy macicy w celu usuwania fragmentów tkankowych. Dodatkowo, rozkawałkowanie polipa umożliwia wycięcie nawet bardzo dużej zmiany podczas jednego zabiegu. W porównaniu z użyciem elektrody bipolarnej, zastosowanie morcelatorów wewnątrzmacicznych skraca czas zabiegu i zmniejsza odczuwanie bólu przez pacjentkę [49]. Ryzyko ponownego pojawienia się polipa w ciągu roku obserwacji jest porównywalne dla obu metod [50].

Poza zakresem wykonanego zabiegu, również historia położnicza i inne dane medyczne pacjentki mogą mieć związek z możliwością przeprowadzenia zabiegu histeroskopii bez znieczulenia. W pracy będącej częścią cyklu analizowane były również te czynniki.

Najważniejszym czynnikiem wpływającym korzystnie na przeprowadzenie histeroskopii ambulatoryjnej był przebyty przez pacjentkę poród drogami natury. Podobne wnioski zostały wysunięte również przez innych badaczy [21]. W naszej analizie poród siłami natury w wywiadzie zwiększał szansę na ukończenie histeroskopii bez znieczulenia o około 20%. Dane te są zbieżne z podanym przez de Carvalho i wsp. około 30% zmniejszeniem dolegliwości bólowych w trakcie histeroskopii u kobiet po PSN [51].

Nie wykazano istotnych statystycznie różnic w przypadku statusu menopauzalnego pacjentki, jednak analizując różne zakresy przeprowadzonych procedur, w większości z nich kobiety po menopauzie lepiej tolerowały dolegliwości w trakcie zabiegu. Wnioski te są sprzeczne z przedstawionymi przez Coimbra i wsp. w 2023 roku, którzy sugerują, że menopauza jest jednym z czynników predykcyjnych złej tolerancji zabiegu [52]. Analizując dostępną literaturę, nie udało się do tej pory jednoznacznie określić zależności odczuwanego bólu od statusu menopauzalnego pacjentki [53].

Wnioski

Histeroskopia bez znieczulenia (ambulatoryjna) jest bezpieczną i skuteczną metodą diagnostyki i leczenia patologii kanału szyjki i jamy macicy. Niewątpliwą zaletą tej procedury jest możliwość diagnozowania i jednoczesnego leczenia tych nieprawidłowości (angl. ‘see and treat’ procedure) [6].

Istnieje wiele potencjalnych czynników wpływających na przebieg zabiegu histeroskopii bez znieczulenia. Spośród analizowanych w niniejszej rozprawie, kluczowy wydaje się być zakres przeprowadzonej interwencji zabiegowej. Największe szanse na powodzenie mają histeroskopia diagnostyczna, histeroskopowe biopsje endometrium oraz zabiegi wycięcia polipów kanału szyjki i jamy macicy. Najwięcej pacjentek wymagających znieczulenia było zaś w grupie poddanej zabiegowi rozległego wycięcia błony śluzowej macicy lub wycięcia mięśniaka macicy. Większe szanse na powodzenie histeroskopii ambulatoryjnej mają kobiety z przebytymi porodami drogami i siłami natury w wywiadzie. Status menopauzalny wydaje się nie wpływać na poziom odczuwania dyskomfortu podczas zabiegu, chociaż w przedstawionym badaniu kobiety po menopauzie lepiej tolerowały przebieg histeroskopii.

Rozszerzanie zakresu wskazań do histeroskopii ambulatoryjnej związane jest z koniecznością wyboru odpowiednich narzędzi do wykonania zabiegu. W przypadku wycinania dużych polipów endometrialnych warto rozważyć zastosowanie histeroskopów o średnicy około 5 mm oraz wykorzystanie elektrody bipolarnej do wycięcia zmiany. Przedstawiono

również korzyści wynikające z użycia prototypowej kriosondy histeroskopowej w celu usunięcia tkanki polipa z jamy macicy. Alternatywą może być zastosowanie mechanicznego morcelatora wewnątrzmacicznego lub miniresektoskopu. Narzędzia te mogą być z powodzeniem używane w trakcie zabiegów bez znieczulenia. Zgodnie z Rekomendacjami Polskiego Towarzystwa Ginekologów i Położników, do zabiegów histeroskopii w warunkach bloku operacyjnego powinny być kierowane pacjentki ze zmianami wewnątrzmacicznymi wymagającymi zaawansowanych procedur operacyjnych, ze stenozą kanału szyjki macicy, ze współtowarzyszącymi schorzeniami zwiększającymi ryzyko powikłań, z ograniczoną ruchomością macicy oraz pacjentki, u których przerwano zabieg ambulatoryjny z powodu silnych dolegliwości bólowych [6].

Pomimo przeprowadzenia wielu badań dotyczących czynników predykcyjnych wykonania histeroskopii bez znieczulenia, nie zawsze możliwe będzie przewidzenie reakcji pacjentki na zastosowane leczenie zabiegowe. Z uwagi na subiektywność odczuwania bólu, istotne są również pozamedyczne czynniki wpływające na jego nasilenie. Ich omówienie wykracza poza ramy niniejszego opracowania i stanowi temat badań przeprowadzanych obecnie w Klinice Ginekologii i Ginekologii Onkologicznej WIM-PIB.

W podsumowaniu należy podkreślić, że histeroskopia ambulatoryjna powinna stać się podstawową metodą diagnostyki i leczenia patologii jamy macicy również w warunkach polskich. Niezwykle istotne wydaje się więc propagowanie wiedzy dotyczącej tego rodzaju zabiegów wśród lekarzy, jak i wśród pacjentek. Pozwoli to obniżyć koszty leczenia patologii jamy macicy, jednocześnie zwiększając bezpieczeństwo pacjentki i ograniczając możliwość wystąpienia powikłań.

Bibliografia:

1. Tsonis O, F Gkrozou, L Lavasidis, M Paschopoulos. The History of Hysteroscopy as an Endoscopic Method. *GinPolMedProject* 2023;18 (2): 01-06
2. Pantaleoni DC. On endoscopic examination of the cavity of the womb. *Med Press Circ.* 1869;8:26–7
3. Edstrom K, Ternstrom I, The diagnostic possibilities of a modified hysteroscopic technique. *Acta Obstetrica et Gynaecologica Scandinavia* 1970;49:327-30
4. Valle RF. Hysteroscopy in infertile evaluation. *Fertil Steril* 1980;137,4:425
5. Bettocchi, S., Nappi, L., Ceci, O., & Selvaggi, L. Office hysteroscopy. *Obstetrics and Gynecology Clinics of North America*, 2004;31(3), 641–654
6. Zimmer M., Pomorski M., Kamiński P., Doniec J., Huras H., Sieroszewski P., Sikora J., Stojko R., Ludwin A., Radwan M., Fuchs T. Rekomendacje Polskiego Towarzystwa Ginekologów i Położników dotyczące zastosowania histeroskopii w ginekologii. *Ginekologia i Perinatologia Praktyczna* 2019;4(3):133-142
7. Menken, F.C. Fortschritte der gynäkologischen Endoskopie. In Demling, L. and Ottenfann, R. Fortschritte der Endoskopie, Bild. I. Schattauer, Stuttgart, 1967
8. Hamou, J. Microcolpohysteroscopy. In: van der Pas, H., van Herendael, B.J., van Lith, D.A.F., Keith, L.G. (eds) *Hysteroscopy*. Springer, Dordrecht, 1983
9. Bettocchi S, Selvaggi L. A vaginoscopic approach to reduce the pain of office hysteroscopy. *J Am Assoc Gynecol Laparosc.* 1997 Feb;4(2):255-8
10. Campo R, Van Belle Y, Rombauts L, Brosens I and Gordts S (1999) Office mini-hysteroscopy. *Hum Reprod Update* 5,73–81
11. Cicinelli E, Parisi C, Galantino P, Pinto V, Barba B and Schonauer S. Reliability, feasibility, and safety of minihysteroscopy with a vaginoscopic approach: experience with 6,000 cases. *Fertil Steril* 2003;80:199–202
12. Cicinelli E. Diagnostic minihysteroscopy with vaginoscopic approach: rationale and advantages. *J Minim Invasive Gynecol* 2005;12:396–400
13. Mahmud A, De Silva P, Smith P, Clark T.J. Patient experiences of outpatient hysteroscopy. *Eur J Obstet Gynecol Reprod Biol.* 2023;288:142-152.
14. Bettocchi, Stefano; Nappi, Luigi; Ceci, Oronzo; Selvaggi, Luigi. What does ‘diagnostic hysteroscopy’ mean today? The role of the new techniques. *Current Opinion in Obstetrics and Gynecology* 2003; 15(4):p 303-308.

15. Cooper, N., Smith, P., Khan, K. S., Clark, T. J. Vaginoscopic approach to outpatient hysteroscopy: A systematic review of the effect on pain. *BJOG* 2010;117:532–539.
16. Guida M, Di Spiezio Sardo A, Acunzo G, Sparice S, Bramante S, Piccoli R, Bifulco G, Cirillo D, Pellicano M, Nappi C. Vaginoscopic versus traditional office hysteroscopy: a randomized controlled study. *Hum Reprod.* 2006 Dec;21(12):3253-7
17. Munro MG, Balen AH, Cho S, et al. The FIGO ovulatory disorders classification system. *Int J Gynecol Obstet.* 2022; 159: 1-20
18. Bettocchi S., Bramante S., Bifulco G., Spinelli M., Ceci O., Fascilla F.D. et al. Challenging the cervix: strategies to overcome the anatomic impediments to hysteroscopy: analysis of 31,052 office hysteroscopies. *Fertil Steril.* 2016; 105: e16-e17
19. Cicinelli E, Rossi AC, Marinaccio M, Matteo M, Saliani N, Tinelli R. Predictive factors for pain experienced at office fluid minihysteroscopy. *J Minim Invasive Gynecol.* 2007 Jul-Aug;14(4):485-8
20. Vitale SG, Caruso S, Ciebiera M, Török P, Tesarik J, Vilos GA, Cholkeri-Singh A, Gulino FA, Kamath MS, Cianci A. Management of anxiety and pain perception in women undergoing office hysteroscopy: a systematic review. *Arch Gynecol Obstet.* 2020 Apr;301(4):885-894
21. Campo R, Molinas CR, Rombauts L, Mestdagh G, Lauwers M, Braekmans P, Brosens I, Van Belle Y, Gordts S. Prospective multicentre randomized controlled trial to evaluate factors influencing the success rate of office diagnostic hysteroscopy. *Hum Reprod.* 2005 Jan;20(1):258-63
22. Mairos, J., Di Martino, P. Office Hysteroscopy. An operative gold standard technique and an important contribution to Patient Safety. *Gynecological Surgery* 2016;13(2):111-114.
23. Loddo A, Djokovic D, Drizi A, De Vree BP, Sedrati A, van Herendael BJ. Hysteroscopic myomectomy: The guidelines of the International Society for Gynecologic Endoscopy (ISGE). *Eur J Obstet Gynecol Reprod Biol.* 2022 Jan;268:121-128.
24. Haimovich, S. Breaking the Limits on Office Hysteroscopy Myomectomy. *Hysteroscopy.* 2018; 555–561. doi:10.1007/978-3-319-57559-9_50
25. Wamsteker, K.; Emanuel, M.H.; de Kruif, J.H. Transcervical hysteroscopic resection of submucous fibroids for abnormal uterine bleeding: Results regarding the degree of intramural extension. *Obstet. Gynecol.* 1993, 82, 736–740.

26. Munro, M.G., Critchley, H.O.D., Broder, M.S., Fraser, I.S. and (2011), FIGO classification system (PALM-COEIN) for causes of abnormal uterine bleeding in nongravid women of reproductive age. *International Journal of Gynecology & Obstetrics*, 113: 3-13.
27. Ricci G, Scrimin F, Sartore A, Borelli M, Zito G, Romano F, Stabile G. Characteristics of Submucous Myomas and the Risk of Anemia. *Medicina*. 2022; 58(11):1652.
28. Lasmar RB, Mussel Barrozo PR, Dias R, Pinho de Oliveira MA. Submucous myomas: a new presurgical classification to evaluate the viability of hysteroscopic surgical treatment – preliminary report. *J Minim Invasive Gynecol*. 2005;12:308–11.
29. Lasmar RB, Xinmei Z, Indman PD, Celeste RK, Di Spiezio Sardo A. Feasibility of a new system of classification of submucous myomas: a multicenter study. *Fertil Steril*. 2011;95(6):2073–7.
30. Bettocchi S, Ceci O, Di Venere R, Pansini MV, Pellegrino A, Marelllo F, Nappi L. Advanced operative office hysteroscopy without anaesthesia: analysis of 501 cases treated with a 5 Fr. bipolar electrode. *Hum Reprod*. 2002 Sep;17(9):2435-8
31. Bettocchi S, Di Spiezio Sardo A, Ceci O, et al. A new hysteroscopic technique for the preparation of partially intramural myomas in office setting (OPPIuM technique): a pilot study. *J Minim Invasive Gynecol*. 2009;16:748–54.
32. Haimovich S, López-Yarto M, Urresta Ávila J, et al. Office hysteroscopic laser enucleation of submucous myomas without mass extraction: a case series study. *Biomed Res Int*. 2015;2015:Article ID:905204. doi:10.1155/2015/905204.
33. Haimovich S, Mancebo G, Alameda Fagaramunt S, JM S´-S, Hernández JL, Carreras R. Feasibility of a new two-step procedure for office hysteroscopic resection of submucous myomas: results of a pilot study. *Eur J Obstet Gynecol Reprod Biol*. 2013;168:191–4
34. Ludwin A, Ludwin I, Pityński K, et al. Transrectal ultrasound-guided hysteroscopic myomectomy of submucosal myomas with a varying degree of myometrial penetration. *J Minim Invasive Gynecol*. 2013 Sep-Oct;20(5):672-85
35. Baranowski W., Doniec J., Bettocchi S. Histeroskopia ambulatoryjna – nowa technika diagnostyczno-lecznicza. *Przegląd Menopauzalny* 2007; 1: 8–12;
36. Bettocchi S, Nappi L, Ceci O, et al. Treatment of submucosal and partially intramural myomas using the bipolar Versapoint system. *J Am Assoc Gynecol Laparosc*. 2004;11:17–8

37. Tanvir T, Garzon S, Alonso Pacheco L, et al. Office hysteroscopic myomectomy without myoma extraction: A multicenter prospective study. *Eur J Obstet Gynecol Reprod Biol.* 2021 Jan;256:358-363.
38. Tantini C, Costa Lopes J, Pina H, Araújo Viana G, Gubbini G. Mini- resectoscópio de Gubbini. *Reprod Clim.* 2014;29(1):32–6.
39. Rubino RJ, Lukes AS. Twelve-month outcomes for patients under-going hysteroscopic morcellation of uterine polyps and myomas in an office or ambulatory surgical center. *J Minim Invasive Gynecol.* 2015;22:285–90.
40. Ciebiera M, Łoziński T, Wojtyła C, Rawski W, Jakiel G. Complications in modern hysteroscopic myomectomy. *Ginekol Pol.* 2018;89(7):398-404.
41. Wortman M. "See-and-Treat" Hysteroscopy in the Management of Endometrial Polyps. *Surg Technol Int.* 2016;28:177-184
42. Muzii L, Bellati F, Pernice M, et al. Resectoscopic versus bipolar electrode excision of endometrial polyps: a randomized study. *Fertil Steril* 2007; 87: 909-17
43. Vitale S., Haimovich S., Laganà A., Alonso L., Di Spiezio Sardo A., Carugno J. Endometrial polyps. An evidence-based diagnosis and management guide. *Eur J Obstet Gynecol Reprod Biol*, 260 (2021), pp. 70-77
44. Di Spiezio Sardo A., Calagna G., Guida M., Perino A., Nappi C. Hysteroscopy and treatment of uterine polyps. *Best Pract Res Clin Obstet Gynaecol.* 2015 Oct;29(7):908-19
45. Sobociński K, Doniec J, Biela M, Szafarowska M, Paśnik K, Kamiński P. Usefulness of Cryoprobe in Office Hysteroscopy for Removal of Polyps and Myomas. *Biomed Res Int.* 2018 Aug 26;2018:7104892
46. Papalampros P, Gambadauro P, Papadopoulos N, Polyzos D, Chapman L, Magos A. The mini-resectoscope: a new instrument for office hysteroscopic surgery. *Acta Obstet Gynecol Scand.* 2009;88(2):227-30
47. Dealberti D, Riboni F, Cosma S, Pisani C, Montella F, Saitta S, Calagna G, Di Spiezio Sardo A. Feasibility and Acceptability of Office-Based Polypectomy With a 16F Mini-Resectoscope: A Multicenter Clinical Study. *J Minim Invasive Gynecol.* 2016 Mar-Apr;23(3):418-24.
48. van Wessel S, Hamerlynck T, van Vliet H, Weyers S, Schoot B. Clinical evaluation of a new hand-driven hysteroscopic tissue removal device, Resectr™ 5fr, for the resection of endometrial polyps in an office setting. *Arch Gynecol Obstet.* 2023 Sep;308(3):893-900

49. Smith PP, Middleton LJ, Connor M, Clark TJ. Hysteroscopic morcellation compared with electrical resection of endometrial polyps: a randomized controlled trial. *Obstet Gynecol.* 2014 Apr;123(4):745-51
50. Ceci O, Franchini M, Cardinale S, et al. Comparison of endometrial polyp recurrence in fertile women after office hysteroscopic endometrial polypectomy using two widely spread techniques. *J Obstet Gynaecol Res* 2020; 46: 2084-91
51. de Carvalho Schettini JA, Ramos de Amorim MM, Ribeiro Costa AA, Albuquerque Neto LC. Pain evaluation in outpatients undergoing diagnostic anesthesia-free hysteroscopy in a teaching hospital: a cohort study. *J Minim Invasive Gynecol.* 2007;14(06): 729–735
52. Coimbra AC, Falcão V, Pinto P, Cavaco-Gomes J, Fernandes AS, Martinho M. Predictive Factors of Tolerance in Office Hysteroscopy - a 3-Year Analysis from a Tertiary Center. *Rev Bras Ginecol Obstet.* 2023 Jan;45(1):38-42
53. Török P, Major T. Evaluating the level of pain during office hysteroscopy according to menopausal status, parity, and size of instrument. *Arch Gynecol Obstet.* 2013 May;287(5):985-8