

Lek. Łukasz Szellerski

**ANALIZA PORÓWNAWCZA WYNIKÓW
LECZENIA OPERACYJNEGO ASEPTYCZNYCH
STAWÓW RZEKOMYCH KOŚCI PISZCZELOWEJ
PRZY UŻYCIU METODY ILIZAROWA
ORAZ OSTEOSYNTAZY WEWNĘTRZNEJ**

**Rozprawa na stopień doktora nauk medycznych i nauk o zdrowiu
w dyscyplinie nauki medyczne**

Promotor: Prof. Dr hab. n. med Paweł Małdyk

Promotor pomocniczy: Dr n. med. Sławomir Żarek

Katedra i Klinika Ortopedii i Traumatologii Narządu Ruchu
Warszawski Uniwersytet Medyczny



Obrona rozprawy doktorskiej przed Radą Dyscypliny Nauk Medycznych
Warszawskiego Uniwersytetu Medycznego

Warszawa, 2021

SŁOWA KLUCZOWE:

aseptyczny staw rzekomy, metoda Ilizarowa, brak zrostu kostnego, stabilizator zewnętrzny

KEY WORDS:

aseptic pseudoarthrosis, Ilizarov method, tibial nonunion, external fixator

1.	WYKAZ PUBLIKACJI STANOWIĄCYCH PRACĘ DOKTORSKĄ	5
2.	SPIS RYCIN	6
3.	WYKAZ STOSOWANYCH SKRÓTÓW	7
4.	STRESZCZENIE	8
5.	SUMMARY	11
6.	WSTĘP	13
6.1.	Definicja i podział zaburzeń zrostu kości piszczelowej	13
6.2.	Epidemiologia i koszty leczenia	18
6.3.	Czynniki ryzyka zaburzeń zrostu kostnego	18
6.4.	Metody leczenia operacyjnego stawów rzekomych kości piszczelowej	19
6.4.1.	Leczenie operacyjne sp. Judeta-Forbesa	19
6.4.2.	Dynamizacja gwoźdźcia śródszpikowego	19
6.4.3.	Wymiana gwoźdźcia śródszpikowego	20
6.4.4.	Przeszczepy kostne	20
6.4.5.	Białka morfogenetyczne i terapie komórkowe	21
6.4.6.	Metoda Ilizarowa	22
7.	CELE PRACY	24
8.	PUBLIKACJE	25
8.1.	A new criterion for assessing Ilizarov treatment outcomes in nonunion of the tibia	25
8.2.	Surgical treatment outcomes of the Ilizarov and internal osteosynthesis methods in posttraumatic pseudoarthrosis of the tibia.	37
8.3.	The outcomes of Ilizarov treatment in aseptic nonunions of the tibia stratified by a treatment strategies and surgical techniques.	49
9.	PODSUMOWANIE	59
9.1.	Wnioski	62
	PIŚMIENNICTWO	63
	OPINIA KOMISJI BIOETYCZNEJ	69
	OŚWIADCZENIA WSPÓŁAUTORÓW	70
	OŚWIADCZENIE DO BIBLIOTEKI	92

1. WYKAZ PUBLIKACJI STANOWIĄCYCH PRACĘ DOKTORSKĄ

Szelerski Łukasz, Pajchert Kozłowska Andżelika, Żarek Sławomir,
Górski Radosław, Mochocki Karol, Dejneki Maciej, Urbański Wiktor,
Reichert Paweł, Morasiewicz Piotr.

*A new criterion for assessing Ilizarov treatment outcomes in nonunion of the tibia.
Archives of Orthopaedic and Trauma Surgery. 2020; :1-11.*

Punkty MNiSW:100

Punkty IF:2,021

Praca oryginalna

Szelerski Łukasz, Żarek Sławomir, Górski Radosław, Mochocki Karol,
Górski Ryszard, Morasiewicz Piotr, Małydk Paweł

*Surgical treatment outcomes of the Ilizarov and internal osteosynthesis methods
in posttraumatic pseudarthrosis of the tibia-a retrospective comparative analysis.
Journal of Orthopaedic Surgery and Research. 2020; 15:1-11.*

Punkty MNiSW:70

Punkty IF:1,777

Rodzaje publikacji:

praca oryginalna

Szelerski Łukasz, Pajchert-Kozłowska Andżelika, Żarek Sławomir,
Górski Radosław, Małydk Paweł, Morasiewicz Piotr.

*The outcomes of Ilizarov treatment in aseptic nonunions of the tibia stratified by
treatment strategies and surgical techniques. Scientific Reports. 2020; 10(1): 1-9.*

Punkty MNiSW:140

Punkty IF:3,998

Rodzaje publikacji:

praca oryginalna

Łączny IF prac= 7,79 Łączna punktacja MNiSW= 310

2. SPIS RYCIN

RYCINA 1. Staw rzekomy hipertroficzny kości piszczelowej, po złamaniu obu kości podudzia leczonym ryglowanym gwoździem śródszpikowym.

RYCINA 2. Staw rzekomy oligotroficzny kości piszczelowej z deformacją szpotawą, po leczeniu złamania obu kości podudzia płytką LCP oraz stabilizatorem zewnętrznym ramowym.

RYCINA 3. Staw rzekomy atroficzny kości piszczelowej z 1-cm ubytkiem kostnym i deformacją kątową.

RYCINA 4. Aparaty Ilizarowa na obu kończynach dolnych.

3. WYKAZ STOSOWANYCH W PRACY SKRÓTÓW

- FDA – Food and Administration (Amerykańska Agencja Żywności i Leków)
- NUSC – Non-union stromal cells (Komórki zrębu stawu rzekomego)
- BMSC – Bone marrow mesenchymal cells (Komórki mezenchymalne szpiku kostnego)
- GBP – Pound Sterling (Funt Brytyjski)
- USD – United States Dollar (Dolar Amerykański)
- AUD – Australian Dollar (Dolar Australijski)
- rhBMP-2 – Recombinant Human Bone Morfogenetic Protein 2 (rekombinowane ludzkie białko morfogenetyczne kości 2)
- rhBMP-7 – Recombinant Human Bone Morfogenetic Protein 7 (rekombinowane ludzkie białko morfogenetyczne kości 7)
- LCP – Locking Compression Plate- Płytką blokowaną (stabilną kątowno)
- LISS – Less Invasive Stabilization System- Małoinwazyjny system do stabilizacji płytkowej

4. „ANALIZA PORÓWNAWCZA WYNIKÓW LECZENIA OPERACYJNEGO ASEPTYCZNYCH STAWÓW RZEKOMYCH KOŚCI PISZCZELOWEJ PRZY UŻYCIU METODY ILIZAROWA ORAZ OSTEOSYNTAZY WEWNĘTRZNEJ”

(streszczenie)

Metoda Ilizarowa jest efektywną techniką operacyjną wykorzystywaną w leczeniu stawów rzekomych kości długich. Stanowi metodę z wyboru w przypadku zakażonych stawów rzekomych oraz zaburzeń zrostu kostnego ze współistniejącą deformacją kończyny lub ubytkiem tkanki kostnej. Łączy zalety doskonałej stabilizacji mechanicznej oraz minimalnej inwazyjności.

Analizując dostępną literaturę pod kątem leczenia stawów rzekomych kości piszczelowej, napotykamy publikacje opisujące różne techniki chirurgiczne oraz stosowane implanty. Autorzy podają odsetek przypadków, w których uzyskano zrost kostny po leczeniu operacyjnym stawów rzekomych kości piszczelowej. Jest to jednak tylko krótkotrwała ocena wyników leczenia stawów rzekomych. W części przypadków dochodzi po jakimś czasie do ponownego złamania w miejscu powstania zrostu po stawie rzekomym. Brakuje prac oceniających długoterminowe wyniki leczenia stawów rzekomych kości piszczelowej, w tym metodą Ilizarowa, pod kątem wieloletniego utrzymania zrostu kostnego.

W pierwszej publikacji pt. „A new criterion for assessing Ilizarov treatment outcomes in nonunion of the tibia” tworzącej cykl, poddano analizie retrospektywnej 102 pacjentów leczonych metodą Ilizarowa z powodu stawu rzekomego kości piszczelowej, u których okres obserwacji po zakończeniu leczenia wynosił minimum 2 lata. U wszystkich chorych udało się uzyskać zrost kostny. W okresie obserwacji wynoszącym średnio 7 lat (2–12 lat) zrost kostny utrzymano na poziomie 95,1%. U pięciorga z pacjentów doszło do ponownego złamania (refrakture). Wymagali ponownej stabilizacji aparatem Ilizarowa. Wnioski z pracy wskazują na wysoką skuteczność metody Ilizarowa w leczeniu zaburzeń zrostu kości piszczelowej, jak również potwierdzają zasadność wprowadzenia nowego kryterium oceny wyników leczenia zaburzeń zrostu kostnego. Mianowicie - odsetka utrzymanego zrostu w okresie długofalowym. Samo uzyskanie zrostu kostnego w okresie krótkoterminowym może okazać się niewystarczające do oceny metody leczenia.

Metoda Ilizarowa, wykorzystująca zjawisko osteogenezy dystrakcyjnej, jest często wykorzystywana w leczeniu wrodzonych i nabytych zniekształceń kości długich. W przypadku stawów rzekomych kości piszczelowej często mierzymy się również

z koniecznością wyrównania powstałego skrócenia oraz korekcji deformacji kątowej. Zaburzeniom zrostu kostnego sprzyja m.in. niedostateczna stabilizacja odłamów, brak odpowiedniego ukrwienia odłamów kostnych oraz choroby współistniejące pacjenta.

W drugiej pracy z cyklu, pt. „Surgical treatment outcomes of the Ilizarov and internal osteosynthesis methods in posttraumatic pseudarthrosis of the tibia-a retrospective comparative analysis” przeprowadzono analizę porównawczą wyników leczenia stawów rzekomych za pomocą metody Ilizarowa oraz technik osteosyntezy wewnętrznej. Próbę 75 pacjentów leczonych aparatem Ilizarowa porównano z grupą kontrolną 51 pacjentów leczonych osteosyntezą wewnętrzną. Ocenie poddano czas, w którym uzyskano zrost kostny, korekcję wyjściowego zniekształcenia oraz wielkość skrócenia podudzia. Wykonano analizę częstości występowania i rodzaju powikłań towarzyszących leczeniu oraz ich wpływu na wynik końcowy. Analiza statystyczna wykazała istotną przewagę metody Ilizarowa w częstości uzyskiwanego zrostu kostnego (100% vs. 51,92%). Zaobserwowano również, że siła efektu w grupie leczonej metodą Ilizarowa była większa zarówno w przypadku zmniejszania zniekształcenia kończyny, jak i jej skrócenia. Należy przy tym zauważyć, że leczenie to było stosowane u pacjentów z wyjściowo wyższymi wartościami zniekształcenia kątowego i wielkością skrócenia. Nie wykazano różnic statystycznych w czasie gojenia wśród pacjentów grupy badanej, u których występuje co najmniej jeden z czynników ryzyka zaburzeń zrostu kostnego w stosunku chorych bez dodatkowych obciążeń. Braliśmy pod uwagę: cukrzycę, terapię kortykosteroidami, palenie tytoniu, alkoholizm oraz nasiloną miażdżycę kończyn dolnych. Brak statystycznie znamiennej różnicy sugeruje, że metoda Ilizarowa powinna być szczególnie polecana u pacjentów z dodatkowym ryzykiem zaburzeń zrostu kostnego wynikającym ze stanu zdrowia.

Trzecia publikacja z cyklu pt. „The outcomes of Ilizarov treatment in aseptic nonunions of the tibia stratified by treatment strategies and surgical techniques” dotyczyła techniki operacyjnej i taktyki leczenia stawów rzekomych metodą Ilizarowa. W zależności od rodzaju stawu rzekomego, stanu tkanek miękkich, skrócenia i zniekształcenia segmentu kostnego, a także od preferencji chirurga leczenie można zaplanować na różne sposoby. Poddano retrospektywnej ocenie próbę 75 pacjentów leczonych z powodu pourazowego, aseptycznego stawu rzekomego kości piszczelowej pod kątem różnych technik i taktyk leczenia aparatem Ilizarowa. Część pacjentów leczono techniką zamkniętą, bez otwierania stawu rzekomego (technika 1). W pozostałych przypadkach wykonywano dostęp operacyjny do stawu rzekomego, resekowano powierzchnie oraz adaptowano odłamy, po czym przeprowadzano stabilizację

aparatem Ilizarowa (technika 2). W okresie pooperacyjnym stosowano stabilizację bez dodatkowej kompresji stawu rzekomego (strategia 1), albo prowadzono podtrzymującą kompresję - 0,25 mm co 3 dni (strategia 2). U wszystkich pacjentów wykonywano osteotomię strzałki. Ocenie poddano odsetek uzyskanego zrostu, liczbę powikłań, czas hospitalizacji oraz wyniki w skali radiologicznej i funkcjonalnej wg ASAMI. Uzyskane wyniki nie wykazały istotnych statystycznie różnic pomiędzy technikami: zamkniętą i otwartą, a także stosowaniem kompresji podtrzymującej lub jej brakiem w zakresie uzyskania zrostu kostnego, liczby powikłań oraz czasu hospitalizacji. Jedynie wartości skali funkcjonalnej ASAMI były wyższe w grupie pacjentów poddanych operacjom na zamknięto.

Podsumowując, metoda Ilizarowa pozwala na osiągnięcie wysokiego odsetka uzyskanego i utrzymanego zrostu kostnego w leczeniu pourazowych stawów rzekomych kości piszczelowej. Wykazuje przewagę w stosunku do technik osteosyntezy wewnętrznej w zakresie leczenia współistniejących zniekształceń i skrócenia kości piszczelowej. Z uwagi na minimalną inwazyjność jest szczególnie polecana pacjentom z dodatkowymi czynnikami ryzyka zaburzeń zrostu kostnego.

5. SUMMARY

„SURGICAL TREATMENT OUTCOMES OF THE ILIZAROV AND INTERNAL OSTEOSYNTHESIS METHODS IN POSTTRAUMATIC PSEUDARTHROSIS OF THE TIBIA – A COMPARATIVE ANALYSIS”

(summary)

The Ilizarov method is an effective surgical technique used in the treatment of long-bone fracture nonunion and is the method of choice in infected nonunion and delayed bone healing with concomitant limb deformity or bone tissue loss. The Ilizarov method combines the benefits of excellent mechanical stabilization and minimal invasiveness.

While reviewing the available literature for tibial nonunion treatment one encounters reports on various surgical techniques and implants and the resulting rates of union. However, those reports are based on short-term outcomes of nonunion treatment. After some time, some patients develop re-fracture at the healed site. There are few studies assessing long-term outcomes of tibial nonunion treatment (including treatment with the use of the Ilizarov method) in terms of bone union maintained over many years.

The first report of the series was a retrospective analysis of 102 patients treated with the Ilizarov method, with a minimum two-year follow-up after treatment completion. Bone union was achieved in all patients, with 95.1% of them maintaining bone union throughout a mean follow-up period of 7 years (2–12 years). Five of the patients experienced re-fracture and required another Ilizarov fixator treatment. The conclusions from that study showed the need for introducing a new criterion for assessing treatment outcomes of delayed bone healing, namely the rates of bone union maintained over many years. Achieving bone union alone, evaluated short-term, may be insufficient to assess the treatment method.

The Ilizarov method, which is based on the phenomenon of distraction osteogenesis, is commonly used in the treatment of congenital and acquired long-bone deformities. In nonunion of the tibia there is often a need to correct a shortened limb or angular deformity. Inadequate stabilization of bone fragments, insufficient bone fragment perfusion, and comorbidities contribute to delayed fracture healing. The second report of the series was a comparative analysis of nonunion treatment outcomes achieved via the Ilizarov method and internal bone fixation techniques. The study group of 75 patients treated with an Ilizarov external fixator was compared with the control group of 51 patients treated with internal bone fixation. The evaluated parameters were time to bone union and the correction of the initial deformity

and limb length discrepancy. The incidence and type of treatment complications and their effect on the final outcome were analyzed. The Ilizarov method showed significant superiority in terms of bone union rates (100% vs. 51.92%). Moreover, the effect size in the Ilizarov group was greater both in terms of reduced final limb deformity and reduced limb length discrepancy, even though the Ilizarov method had been used in patients with higher baseline values of those parameters. There was no significant difference in healing duration between the patients with at least one risk factor for delayed bone healing (diabetes mellitus, steroid therapy, smoking, alcoholism, or severe atherosclerosis in lower limbs) and those without risk factors. The lack of significant differences suggests that the Ilizarov method should be recommended particularly for patients with additional health-related risk factors of delayed bone union.

The third report from the series evaluated different surgical techniques and treatment strategies of treating bone nonunion with the Ilizarov method. Depending on the type of nonunion, condition of soft tissues, limb length discrepancy, bone deformity, and surgeon's preferences the treatment may be planned in various ways. This retrospective analysis assessed a group of 75 patients treated for aseptic nonunion of the tibia following traumatic fracture in terms of various treatment techniques and strategies with the use of an Ilizarov fixator. Some patients underwent closed treatment, without opening the site of nonunion (technique 1). In others, the nonunion site was accessed surgically, bone surfaces were resected and bone fragments adapted, with a subsequent mounting of an Ilizarov fixator (technique 2). During the postoperative period, either neutral fixation without compression (strategy 1) or continued compression, adjusted by 0.25 mm every 3 days, (strategy 2) was used. All patients underwent fibular osteotomy. The assessed parameters were the rates of union, number of complications, hospital stay duration, ASAMI bone scores, and ASAMI functional scores. The results showed no significant differences between the techniques (closed vs. open) or the use of lack of compression in achieving bone union, the number of complications, or duration of hospital stay, with only the ASAMI functional scores higher in the closed-surgery patients.

In summary, the Ilizarov method helps achieve high rates of union and maintained union in patients with nonunion of the tibia following traumatic fracture. This method is superior to internal bone fixation in terms of treating co-existing tibial deformities and length discrepancy. Due to its minimally invasive character, the Ilizarov method is particularly recommended in patients with additional risk factors for delayed bone union.

6. WSTĘP

6.1. Definicja i podział zaburzeń zrostu kostnego

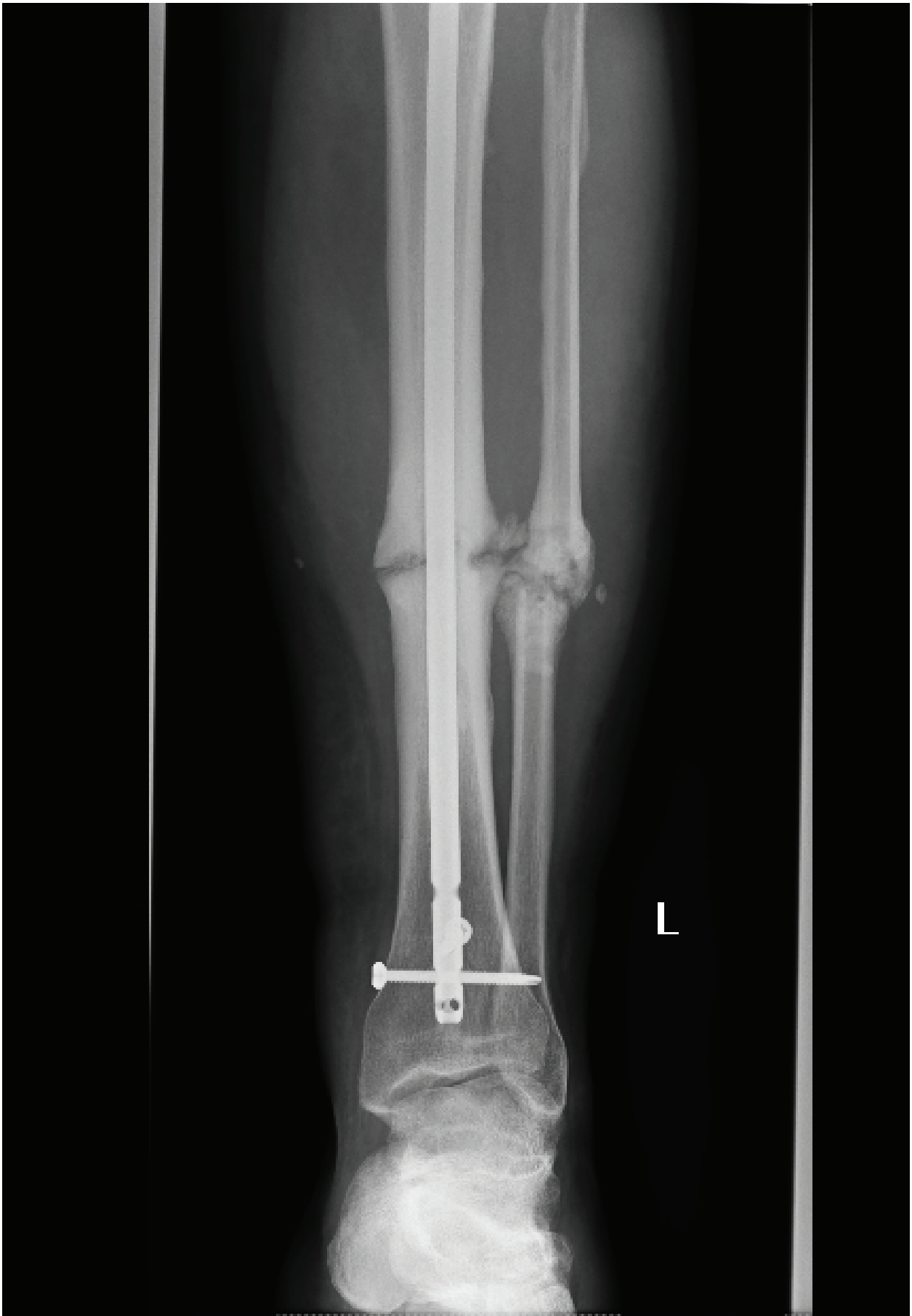
Staw rzekomy definiuje się jako ustanie wszelkich procesów gojenia kości, gdy nie doszło do zrostu kostnego. [1] Historycznie, pojęcia zrostu opóźnionego i stawu rzekomego związane były z kryterium czasowym gojenia odłamów kostnych. [2] Jeżeli złamanie nie wygoiło się w przewidywanym czasie, mówimy o zroście opóźnionym. Mimo przedłużenia czy opóźnienia gojenia wciąż istnieje szansa na zrost kostny bez konieczności interwencji chirurgicznej. Staw rzekomy powstaje wtedy, kiedy ustają wszelkie procesy gojenia kości, a jedynym sposobem leczenia jest zabieg operacyjny. FDA w 1988 roku podała kryterium czasowe powstania stawu rzekomego – 9 miesięcy od powstania złamania oraz brak widocznego postępu zrostu przez kolejne 3 miesiące obserwacji.

W 1976 roku Weber i Cech dokonali podziału stawów rzekomych ze względu na ich witalność i potencjał do gojenia. [2, 3] W 1989 roku Paley, za Ilizarowem, zaproponował inny podział stawów rzekomych dla kości piszczelowej. [4] Opiera się na dwóch podtypach – sztywnym i wiotkim, w zależności od ruchomości patologicznej pomiędzy odłamami oraz obecnością lub brakiem ubytku tkanki kostnej.

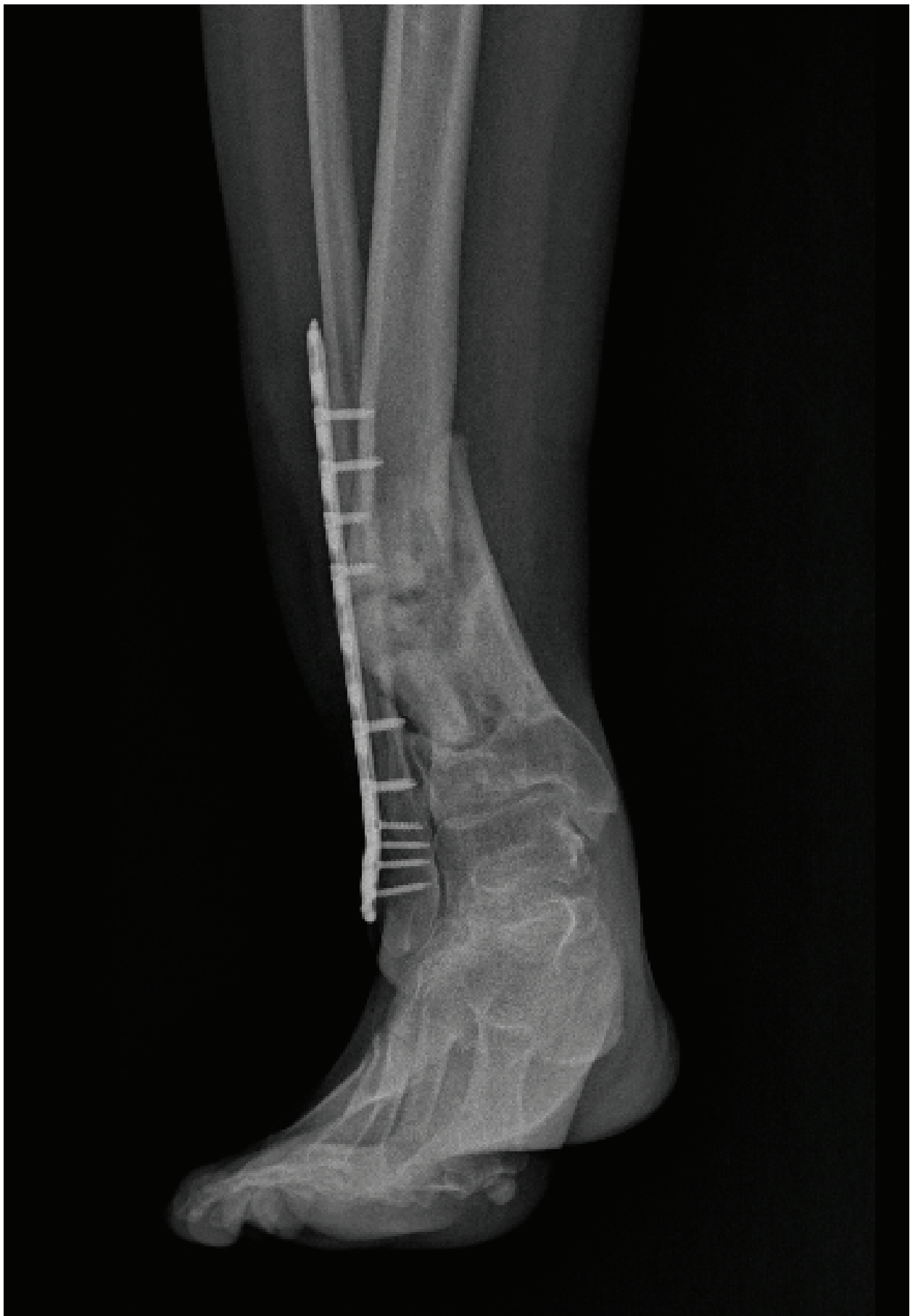Stawy rzekome hipertroficzne (hiperwaskularne) – charakteryzują się dużym potencjałem do gojenia. Na zdjęciach radiologicznych opisywane są jako tzw. „stopa słońia” (ryc. 1) Przerosła kostnina z przejaśnieniem w środku szpary złamania stanowi przejaw nieadekwatnej stabilizacji odłamów kostnych lub unieruchomienia. Scyntygrafia stawów rzekomych hipertroficznych potwierdza bogate unaczynienie fragmentów kości.

Stawy rzekome oligotroficzne cechują się brakiem widocznej kostniny na zdjęciach radiologicznych, co można tłumaczyć gorszym unaczynieniem odłamów kostnych lub nieprawidłowym nastawieniem odłamów: ich diastazą lub interpozycją tkanek miękkich w szczelinie złamania. (ryc. 2)

Stawy rzekome awaskularne – w ich przypadku odłamy kostne są pozbawione unaczynienia odżywczego albo zaopatrzenie w krew jest niewystarczające. Dzielimy je na cztery podtypy. Typ dysplastyczny i aplastyczny wiążą się z obecnością fragmentu pośredniego z upośledzonym lub nieobecnym ukrwieniem. Nie obserwujemy powstawania mankietu kostnego. Podtyp trzeci to staw rzekomy z ubytkiem kości. Zwykle taktyka operacyjna, oprócz odświeżenia odłamów i usunięcia zdewitalizowanych



RYCINA 1. Staw rzekomy hipertroficzny kości piszczelowej, po złamaniu obu kości podudzia leczonym ryglowanym gwoździem śródszpikowym.



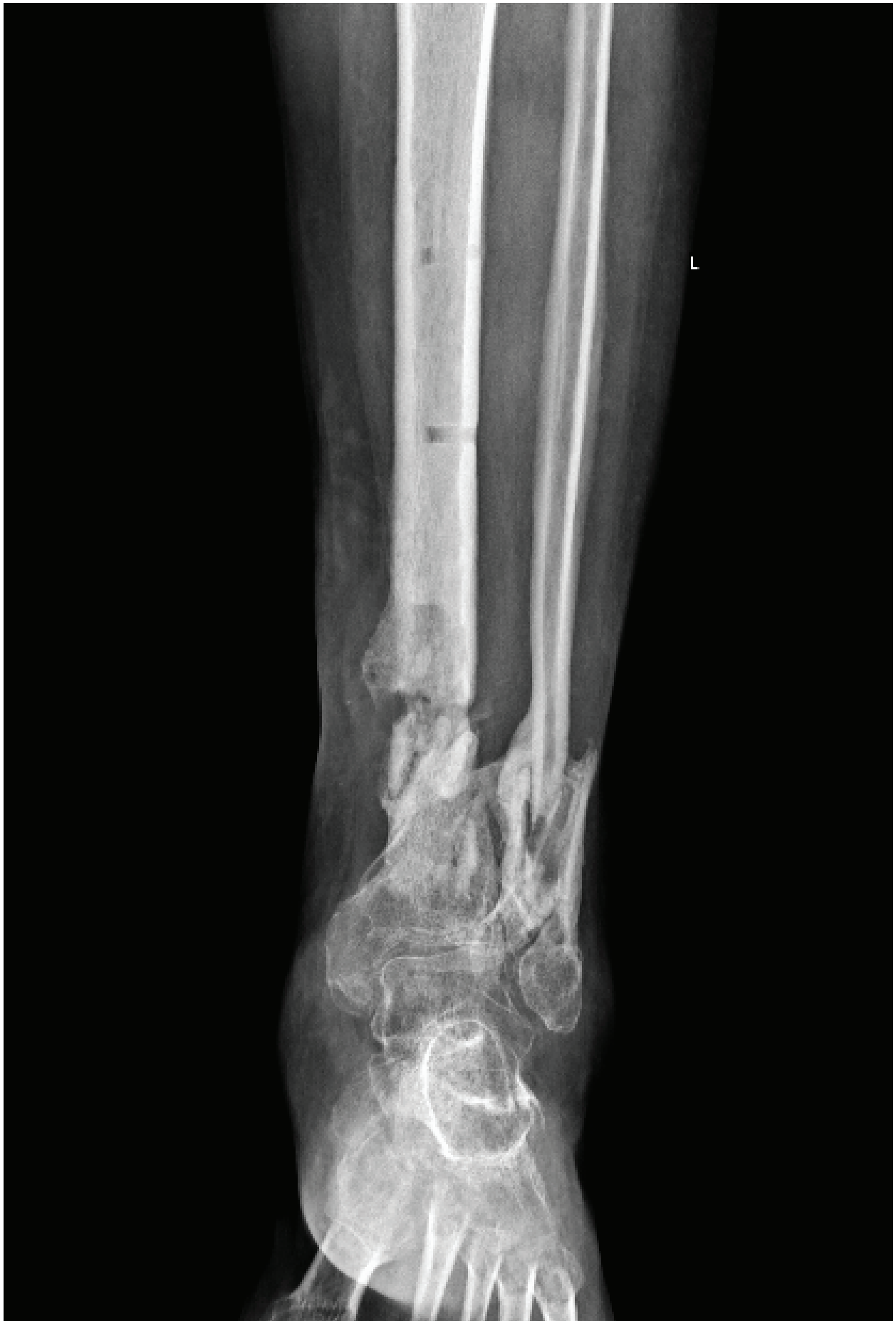RYCINA 2. Staw rzekomy oligotroficzny kości piszczelowej z deformacją szpotawą, po leczeniu złamania obu kości podudzia płytką LCP oraz stabilizatorem zewnętrznym ramowym.

tkanek, wymaga zastosowania przeszczepów kostnych celem uzupełnienia powstałego ubytku.

Czwartą formą stawu rzekomego awaskularnego jest staw rzekomy atroficzny, gdzie dochodzi do powstania ubytku pomiędzy odłamami. Dzieje się to albo na skutek urazu, jak w przypadku złamań otwartych, albo wtórnie- na skutek infekcji. Charakterystyczne jest klepsydrowate zakończenie odłamów i postępujący zanik kostny. (ryc. 3)

Mimo, iż podział wg Webera-Cecha jest stosowany od ponad 40 lat, nie opisuje on procesów biologicznych, tylko obraz radiologiczny. Badania histologiczne nie potwierdzają teorii o braku unaczynienia w obrębie stawów rzekomych awaskularnych. W badaniach przeprowadzonych przez Bajadę i wsp. z preparatów pobranych z awaskularnych stawów rzekomych, wyizolowano komórki zrębu (NUSC), otoczone tkanką włóknistą, których powierzchniowe antygeny CD były podobne do komórek macierzystych szpiku (BMSC). [5] Komórki NUSC były multipotencjalne i wykazywały tendencję do różnicowania w kierunku chondrocytów i adipocytów, ale cechowały się mniejszym potencjałem do różnicowania w kierunku osteogenezy i mineralizacji w badaniach in-vitro, w porównaniu do komórek macierzystych szpiku kostnego (BMSC). Hofmann zauważył niższą przeżywalność komórek mezenchymalnych w grupie pacjentów ze stawami rzekomymi hipertroficznymi. [6] Wykazywały one również zmniejszoną ekspresję genów IGF-, TGF-beta- i FGF- różnicujących w kierunku osteoblastów, w porównaniu próbkami tkanek pacjentów, u których zrost przebiegł prawidłowo.

Wydaje się, że poza znanymi czynnikami ryzyka zaburzeń zrostu, rolę odgrywa również identyfikacja predyspozycji genetycznych oraz polimorfizm genowy czynników wzrostu komórek znajdujących się w kostninie. [7] Mimo to, na dzień dzisiejszy podziały radiologiczne wg Webera-Cecha oraz Paleya (Ilizarowa) są podstawą przy planowaniu leczenia stawów rzekomych kości piszczelowej.



Rycina 3. Staw rzekomy atroficzny kości piszczelowej z 1-cm ubytkiem kostnym i deformacją kątową.

6.2. Epidemiologia, koszty leczenia.

Zaburzenia zrostu występują w około 1,9%–10 % wszystkich złamań w obrębie kości długich, chociaż w niektórych przypadkach mogą sięgać nawet 20%. [2, 8] Brak zrostu w obrębie trzonu kości piszczelowej po leczeniu operacyjnym gwoździem śródszpikowym wg różnych autorów waha się między 4,6%-7,1%. [2] Odsetek wzrasta, w przypadku większego uszkodzenia tkanek miękkich. Sanders oraz wsp. wskazują, że w przypadku złamań otwartych II stopnia w skali Gustillo-Andersona brak zrostu wystąpi u 16% pacjentów, w przypadkach IIIA – u 60%, a w grupie pacjentów ze złamaniami otwartymi typu IIIB – nawet 80%. [9]

Court-Brown potwierdził obserwacje Sandersa w 2004 roku. W grupie pacjentów ze złamaniami typu I–II wg Gustillo-Andersona odsetek braku zrostu wynosił 0–6,4%, zaś w grupie IIIA–IIIB – 42,1–69,2%. [10]

Koszty leczenia zaburzeń zrostu kostnego są wysokie. W Wielkiej Brytanii szacuje się, że cena samej hospitalizacji pacjenta z brakiem zrostu kostnego wynosi od 7000 do 79000 Funtów Szterlingów (GBP). W Stanach Zjednoczonych mediana kosztów leczenia zaburzeń zrostu kostnego po złamaniu otwartym wynosi 25,556 \$ (USD). W Australii mediana wynosi 14,957 dolarów australijskich (AUD). Różnice w kosztach są spowodowane odmiennymi systemami opieki zdrowotnej w poszczególnych krajach oraz modelami finansowania. [2, 11]

6.3. Czynniki ryzyka zaburzeń zrostu kostnego.

Czynniki ryzyka możemy podzielić na dwie grupy: zależne od pacjenta oraz zależne od mechanizmu urazu. Do pierwszej grupy zaliczamy m.in: współistniejącą cukrzycę, przewlekłe niedokrwienie kończyny, niewydolność nerek, niedobory witaminy D3, nadużywanie alkoholu, palenie tytoniu, przyjmowanie steroidów, leków p/padaczkowych i niesteroidowych leków przeciwzapalnych. W drugiej grupie znajdują się ofiary urazów wielomiejscowych i wielonarządowych, złamania otwarte, złamania z ubytkiem tkanki kostnej, znaczne uszkodzenia tkanek miękkich, zakażenia kości oraz otaczających tkanek. [2, 8, 12]

6.4. Metody leczenia operacyjnego stawów rzekomych kości piszczelowej

6.4.1. Leczenie operacyjne sposobem Judeta-Forbesa

Technika operacyjna leczenia zaburzeń zrostu kostnego opisana przez Judeta polega derkortykacji odłamów kostnych, odświeżeniu powierzchni rannych i stabilizacji płytą kompresyjną. [13] Staw rzekomy odsłania się przez starą bliznę. Usuwa się martwe tkanki miękkie oraz kość. Pobranymi podokostnowo płatkami kostnymi o grubości 1 mm, z fragmentu kości o długości ok 12–15 cm, pokrywa się miejsce złamania, co pobudza procesy gojenia. Po odtworzeniu ciągłości kości odłamy zespalają się płytką lub stabilizatorem zewnętrznym. Ograniczeniem metody jest powierzchnia kości, z której można pobrać fragmenty kostno-okostnowe, cienka błona okostnowa albo krucha kość. Mimo, iż opisano ją ponad 50 lat temu, wciąż znajduje uznanie wielu chirurgów, którzy z powodzeniem wykorzystują do leczenia awaskularnych stawów rzekomych [14, 15]. Operacja sposobem Judeta-Forbesa doczekała się kilku modyfikacji, do których można zaliczyć zastosowanie nowych implantów zespalających, jak płytki LCP oraz LISS, a także uzupełnienie ubytków przeszczepami kostnymi.

6.4.2. Dynamizacja gwoździa śródszpikowego.

Od lat 70 ryglowane gwoździe śródszpikowe są stosowane na świecie jako standardowa technika w złamaniach trzonu kości piszczelowej. [2] Dynamizacja polega na usunięciu jednej lub kilku śrub ryglujących, co pozwala na powstanie mikroruchów wzdłuż osi długiej kości. Zjawisko działa korzystnie na pobudzenie procesów zrostu kostnego. W przypadku stawów rzekomych hipertroficznym dochodzi do samoistnej redukcji szpary stawu. W stawach rzekomych awaskularnych dynamizacja może być ryzykowna i doprowadzić do przemieszczenia odłamów, skrócenia kończyny lub deformacji kątowej.

Kwestią sporną jest czas, w którym należy przeprowadzić dynamizację gwoździa śródszpikowego. Wydaje się, że należy ją wykonać po uzyskaniu dostatecznej stabilizacji odłamów przez tworzącą się kostninę. Zbyt wczesna dynamizacja może spowodować utratę repozycji odłamów kostnych. Zbyt późna – po ustaniu procesów gojenia, będzie nieefektywna. Vaughn i wsp. nie stwierdzili korelacji pomiędzy czasem

przeprowadzonej dynamizacji gwoźdźcia, a odsetkiem uzyskanego zrostu kostnego. [16] Podobne wnioski sformułował Litrenta. [17] Stwierdził ponadto, że czynnikiem ryzyka braku zrostu po dynamizacji gwoźdźcia śródszpikowego jest wieloodłamowy charakter złamania oraz ubytek kostny minimum 5 mm.

6.3.3. Wymiana gwoźdźcia śródszpikowego

Zdarza się, że pomimo prawidłowej technicznie stabilizacji śródszpikowej, zrost kostny opóźnia się lub do niego nie dochodzi. Wymiana gwoźdźcia śródszpikowego połączona z rozwieraniem jamy szpikowej jest skuteczną metodą pobudzającą zrost kostny. Zastosowanie implantu o większej średnicy lub dłuższego daje lepszą biomechanicznie stabilizację, a rozwieranie mobilizuje komórki macierzyste szpiku kostnego. [18] Hierholzer i wsp. uzyskali 97% przypadków zrostu kostnego po rozwierczeniu i wymianie gwoźdźcia w grupie aseptycznych stawów rzekomych trzonu kości piszczelowej. [19] Nie obserwowano statystycznie znamiennych różnic pomiędzy ryglowaniem statycznym, a dynamicznym w badanej grupie pacjentów (7,3 miesiąca dla pacjentów ryglowanych statycznie, 7,9 miesiąca dla chorych ryglowanych dynamicznie). Ponadto, osteotomia strzałki przeprowadzona równolegle do wymiany gwoźdźcia, skraca czas gojenia o ok. 2,9 miesiąca. [20]

6.3.4. Przeszczepy kostne

Zastosowanie przeszczepów kostnych w leczeniu stawów rzekomych awaskularnych pozwala na wypełnienie ubytków powstałych po złamaniu oraz stanowi czynnik biologiczny stymulujący powstanie nowych naczyń. Giannoudis i wsp. stworzyli koncepcję „diamentu”, na podstawie której zdefiniowali warunki niezbędne do powstania zrostu kostnego. [21, 22] Oprócz mechanicznej stabilizacji, istotne jest wspieranie środowiska biologicznego.

Przeszczepy kostne dzielimy na autogeniczne i alogeniczne. Przeszczepy autogeniczne zapewniają prawidłową osteogenezę, odgrywają ponadto rolę osteokondukcyjną i osteoindukcyjną. Klasycznie pobiera się je z: talerza kości biodrowej, bliższego lub dalszego końca kości piszczelowej oraz z dystalnej części kości promieniowej. Stosowanie przeszczepów autogenicznych nie niesie za sobą ryzyka transmisji chorób zakaźnych. [23, 24] Wadą tej metody jest ograniczenie ilości przeszczepów kostnych,

które można pobrać oraz powikłania związane z miejscem pobrania- ból, utrata czucia, infekcja. [25, 26]

Przeszczepy alogeniczne są pozbawione zdolności do pobudzania osteogenezy. Stanowią one rodzaj rusztowania kostnego, zatem pełnią rolę osteokondukcyjną. Wyodróżniamy m.in. przeszczepy korowe, gąbczaste, korowo-gąbczaste, chrzęstno-kostne oraz segmenty kostne. [23] W latach 80-tych opisywano przypadki zakażenia wirusem HIV po wykorzystaniu przeszczepów kostnych od zakażonego dawcy, ale dzięki współczesnym metodom sterylizacji i badaniu dawców, problem udało się rozwiązać. Między rokiem 1990 i 2000 w Stanach Zjednoczonych Ameryki Północnej wykonano ponad milion operacji z użyciem alogenicznych przeszczepów kostnych i nie stwierdzono żadnego zakażenia wirusem HIV ani zapalenia wątroby (HBV,HCV). [27] Wadą przeszczepów alogenicznych jest możliwość zakażenia wszczepu, na skutek kontaminacji. Dane literaturowe podają odsetek odległych zakażeń. od 5% do 12,2%. [28, 29]

6.3.5. Białka morfogenetyczne i terapie komórkowe.

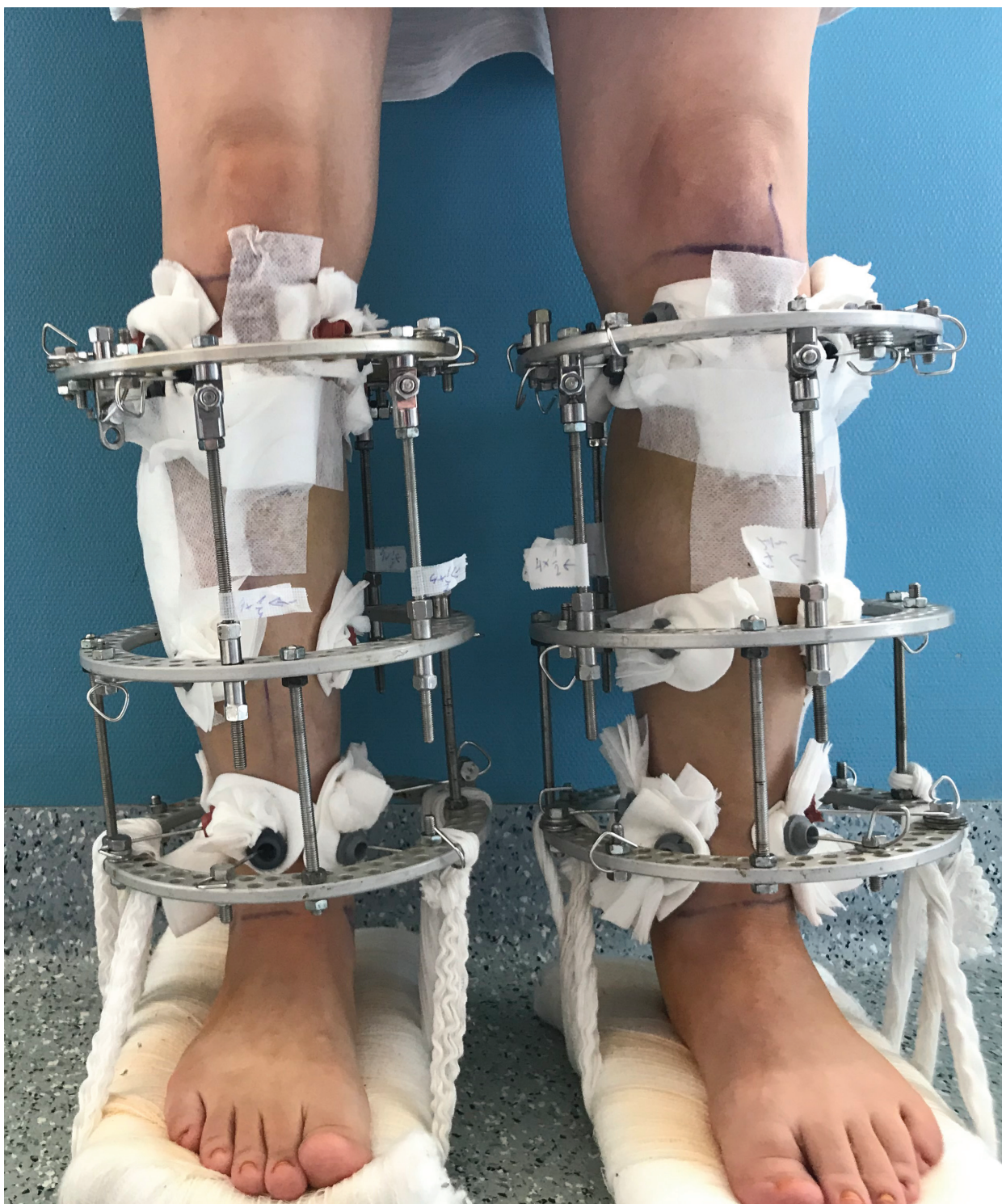Białka morfogenetyczne kości należą do rodziny białek TGF-beta i wykazują działanie osteoindukcyjne. Aktywują różnicowanie komórek mezenchymalnych w kierunku osteoblastów i chondrocytów. W roku 2001 FDA wydała pozwolenie na zastosowanie rekombinowanego ludzkiego białka morfogenetycznego kości(rhBMP2) jako terapię uzupełniającą w leczeniu złamań trzonów kości piszczelowej gwoździem śródszpikowym. W 2002 roku wprowadzono preparat Osigraft – rhBMP-7 w leczeniu stawów rzekomych kości piszczelowej, u chorych wśród których zastosowanie autogennych przeszczepów kostnych nie powiodło się. Wykazano porównywalny odsetek zrostu kostnego, pomiędzy grupą u której użyto przeszczepów kostnych(85%) z grupą, u której zastosowano rhBMP-7 (81%) w dziewięciomiesięcznym okresie obserwacji. [2]

Doniesienia na temat pozytywnego działania BMP na zrost kostny opierają się na opisach przypadków lub serii przypadków. [30, 31] Brakuje randomizowanych badań klinicznych na dużej grupie pacjentów.

Innym sposobem na aktywację procesu zrostu kostnego jest podanie komórek szpiku. Zawarte w nim komórki mezenchymalne mogą różnicować w kierunku osteoblastów i wspierać tworzenie kostniny. Wielu autorów podaje obiecujące rezultaty po przezskórnym podaniu komórek szpiku, lecz wciąż brakuje dowodów dotyczących optymalnej techniki pobrania oraz podania preparatu szpiku kostnego. [2]

6.4.6. Metoda Ilizarowa

Gawrił Abramowicz Ilizarow był rosyjskim lekarzem, który w 1950 roku opisał zjawisko osteogenezy dystrykcyjnej. [32] Rok później opatentował pierścieniowy stabilizator zewnętrzny noszący nazwę aparatu Ilizarowa. Metoda Ilizarowa jest wykorzystywana w wielu patologiach urazowych i pourazowych narządu ruchu.



Rycina 4. Aparaty Ilizarowa na obu kończynach dolnych.

Szczególnie przydatna jest w leczeniu: złamań otwartych, urazów zmiążdżeniowych, obrażeń wielomiejscowych, nabytych i wrodzonych deformacji narządu ruchu oraz leczeniu zaburzeń zrostu, w tym zakażonych stawów rzekomych. [4, 33-36]

Jej przewaga nad innymi technikami operacyjnymi polega na: braku konieczności wykonywania rozległych dostępów operacyjnych, zachowaniu ukrwienia a co za tym idzie żywotności tkanek oraz właściwościach mechanicznych samego aparatu. Okrężny stabilizator zewnętrzny, mocowany do kości za pomocą drutów Kirschnera lub grotów Schanza, odznacza się wysoką wytrzymałością na siły gnące i rotacyjne, jednocześnie zapewniając elastyczność osiową. Umożliwia pełne obciążanie operowanej kończyny, co stwarza optymalne warunki biomechaniczne prowadzące do zrostu kostnego. Modułarna budowa umożliwia konstruowanie dowolnej struktury aparatu dostosowanej do leczonej patologii.

Metoda Ilizarowa wymaga ścisłej współpracy pomiędzy lekarzem i pacjentem, stąd nie jest zalecana chorym z zaburzeniami psychicznymi oraz uzależnionym od alkoholu i substancji psychoaktywnych. Przeciwskazaniem do leczenia aparatem Ilizarowa jest zaawansowana osteoporoza oraz otyłość z uwagi na możliwość wystąpienia odleżyn. Pozwala na osiągnięcie dobrych wyników, ale jest wymagająca technicznie i wymaga doświadczenia. Stąd zaleca się, aby posługiwali się nią tylko odpowiednio przeszkoleni chirurdzy.

7. CELE PRACY

Celem pracy doktorskiej była analiza wyników leczenia operacyjnego aseptycznych stawów rzekomych kości piszczelowej, a w szczególności:

1. Porównanie odsetka uzyskanego zrostu kostnego, czasu leczenia, ilości powikłań pomiędzy pacjentami leczonymi za pomocą aparatu Ilizarowa oraz chorymi operowanymi technikami osteosyntezy wewnętrznej.
2. Ocena porównawcza wyników uzyskanych korekcji pomiędzy metodą Ilizarowa oraz stabilizacją wewnętrzną.
3. Wpływ czynników ryzyka zaburzeń zrostu na uzyskane wyniki w obu grupach.
4. Porównanie różnych taktyk operacyjnych oraz strategii postępowania pooperacyjnego na wyniki leczenia pacjentów operowanych metodą Ilizarowa.
5. Ocena odsetka wieloletniego utrzymania zrostu kostnego u pacjentów leczonych metodą Ilizarowa.

8. PUBLIKACJE

8.1. A new criterion for assessing Ilizarov treatment outcomes in nonunion of the tibia



A new criterion for assessing Ilizarov treatment outcomes in nonunion of the tibia

Łukasz Szellerski¹ · Andżelika Pajchert Kozłowska² · Sławomir Żarek¹ · Radosław Górski¹ · Karol Mochocki¹ · Maciej Dejneka³ · Wiktor Urbański² · Paweł Reichert³ · Piotr Morasiewicz²

Received: 5 December 2019 / Accepted: 2 August 2020
© The Author(s) 2020

Abstract

Introduction The purpose of this study was to assess a population of patients with nonunion of the tibia treated with the Ilizarov method in terms of achieved union rates and maintained union rates, determination of re-fracture factors, with a subsequent comparison of our findings with those reported in the available literature.

Materials and methods This study was a retrospective assessment of 102 patients with nonunion of the tibia treated with the Ilizarov method in the period 2008–2015. The assessed parameters were bone union achieved during treatment, duration of stabilization with an Ilizarov external fixator, and maintained bone union at the last follow-up visit.

Results The mean age at the start of treatment was 46.7 years (11–84 years). The mean follow-up period was 7 years (2–12 years). Bone union was achieved in all patients. The mean duration of Ilizarov stabilization in the study group was 7.9 months (2.8–20.7 months). The rate of union maintained at the last follow-up visit was 95.1%.

Conclusions All patients in our study achieved bone union, which constitutes a better outcome than those reported on average in the literature (73.7–100%). The mean length of time which the Ilizarov external fixator was in place in our patients was 8.3 months, which is consistent with the data from literature. Infection, atrophic nonunion, nonunion in 1/3 distal of tibia, and close surgery technique are risk factors of re-fracture. None of the analyzed studies assessed the proportion of patients with maintained bone union. In our study, maintained bone union was observed in 95.1% of patients at the follow-up visit at least 2 years after treatment, which indicates excellent long-term treatment outcomes in nonunion of the tibia treated with the Ilizarov method.

Keywords Maintained union · Union rates · Nonunion · Tibia · Ilizarov method

Introduction

Due to the anatomical structure and relatively poor perfusion in the distal third of the leg, fractures in this part of the body—in comparison with other locations—relatively

commonly result in disturbed healing and nonunion [1–6]. In tibial fractures, nonunion rates range from 2.5 to 11% of cases [5, 6]. Ilizarov external fixators are an established technique for treating bone-healing disturbances [1–27]. The treatment aims to achieve bone union and painless, efficient gait, while focusing not only on the immediate outcomes. In fact, one equally important indicator of successful treatment is maintained bone union.

The literature on the subject comprises a number of papers on treating nonunion of the tibia with an Ilizarov external fixator [1–27]. The investigators focused on presenting various surgical techniques [2, 3, 5–11, 13, 16–19, 23, 26] and assessing the supportive role of various medications, means, and techniques in achieving bone union [1, 4]. These studies were predominantly concerned with assessing short-term treatment results [1–27]. For instance, the available literature on assessing Ilizarov

✉ Piotr Morasiewicz
morasp@poczta.onet.pl

¹ Department of Orthopedics and Musculoskeletal Traumatology, Medical University of Warsaw, Lindeya 4, 02-005 Warsaw, Poland

² Department and Clinic of Orthopaedic and Traumatologic Surgery, Wrocław Medical University, ul. Borowska 213, 50-556 Wrocław, Poland

³ Division of Sport Medicine, Department of Physiotherapy, Faculty of Health Sciences, Wrocław Medical University, Bartla 5, 51-618 Wrocław, Poland

method treatment outcomes in patients with nonunion of the tibia used such parameters as the rate of union, which is a short-term outcome [1–27]. Some patients who achieve union later develop re-fracture at the pseudarthrosis union site [1, 19], with the re-fracture rates as high as 31.6% [19]. These patients require retreatment, which translates to poor long-term outcomes.

Some authors who reported re-fracture rates considered them only as a complication, with no significant impact on treatment outcomes [1, 19, 25]. There are no studies on the long-term treatment outcomes (in terms of maintaining bone union over many years of follow-up) in nonunion of the tibia treated with the Ilizarov method. Thus, we would like to introduce a new criterion in assessing long-term outcomes, namely, maintained bone union. We believe the outcomes of treating nonunion of the tibia with the Ilizarov method which should be assessed comprehensively, both in terms of short-term (union rates—achieving union after treatment) and long-term parameters (maintained union rates).

The purpose of this study was to assess a population of patients with nonunion of the tibia treated with the Ilizarov method in terms of achieved union rates and maintained union rates, determination of re-fracture factors, with a

subsequent comparison of our findings with those reported in the available literature.

Materials and methods

This study was a retrospective assessment of 102 patients treated by two of the authors for posttraumatic nonunion of the tibia in the period 2008–2015 (Figs. 1, 2).

The inclusion criteria were nonunion of the tibia treated with an Ilizarov external fixator, at least 2 years after treatment end, investigator access to all medical records, and radiological images relating to the patients' treatment.

102 patients (26 women and 76 men) met all the inclusion criteria. Nonunion were caused failed previous internal plate fixation in 70 cases and failed previous intramedullary nail fixation in 32 cases (Table 1). The study was approved by the Local Institutional Review Board. It was single-center study. We analyzed medical and radiological documentation from hospital records.

The surgical procedures were conducted by two experienced orthopedic surgeons. In the case of nonunion located in the proximal two-thirds of the tibial shaft, the Ilizarov

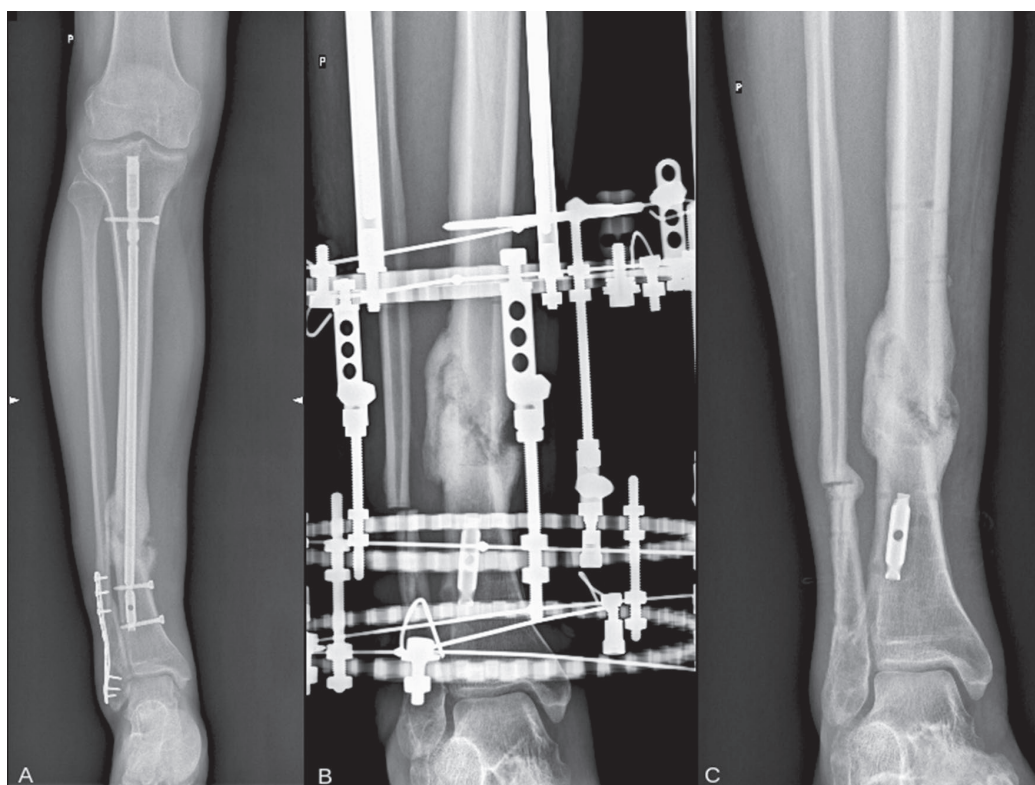


Fig. 1 Patient with tibia nonunion. **a** X-ray from the pre-treatment period, **b** X-ray with Ilizarov apparatus after union, and **c** X-ray from the last follow-up visit after 6 years from apparatus removal, confirming maintained union

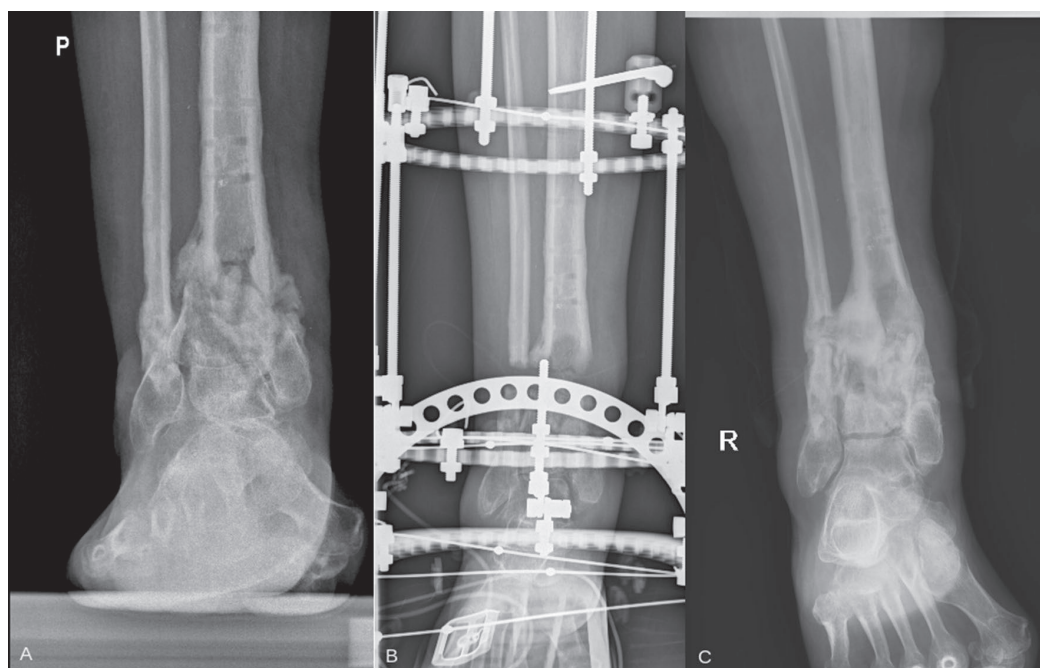


Fig. 2 Patient with tibia nonunion. **a** X-ray from the pre-treatment period, **b** X-ray with Ilizarov apparatus after union, and **c** X-ray from the last follow-up visit after 7 years from apparatus removal, confirming maintained union

apparatus consisted of four rings fixed to the tibia and fibula with Kirschner wires. In the case of nonunion of the distal third of the tibia, the Ilizarov apparatus consisted of three rings fixed to the tibia and fibula with Kirschner wires and a foot frame stabilized with three olive Kirschner wires. Tibial nonunion were treated with stabilization and compression, without the use of the bone transport technique. In 73 cases, closed stabilization of nonunion was performed. In 29 patients an open, small bone fragment resection was performed, with adaptation of the nonunion edges and stabilization with the Ilizarov apparatus. We did not use bone grafts. The distal surface of the proximal tibial fragment and the proximal surface of the distal tibial fragment were drilled with Kirschner wires according to Beck's method.

Patient verticalization and gait training with partial weight-bearing on the operated limb and the use of two forearm crutches was initiated on postoperative day one. Clinical and radiographic follow-up visits were conducted in an outpatient setting in 2–6-week intervals. Over the course of treatment, loading of the operated limb was progressive increased until, eventually, the crutches could be discarded as full weight-bearing was achieved.

The Ilizarov external fixator was removed once union of the nonunion was confirmed radiographically and clinically. The radiographic criterion of union was the presence of at least three out of four cortices or trabecular bridging

in anteroposterior and lateral views. The clinical criteria were the absence of pain, absence of pathological mobility, and absence of lower leg deformity on dynamization of the Ilizarov apparatus or on forcible attempts at movement at the site of nonunion. Once their Ilizarov external fixator was removed, the patients were advised to walk with two forearm crutches and bear partial weight on the operated limb for 4 weeks. Loading of the limb was gradually increased, depending on the degree of bone remodeling at the site of nonunion visualized with radiography.

Study assessments were based on radiographic images obtained during treatment and at a follow-up visit minimum 2 years after the removal of Ilizarov external fixator. The assessed parameters were bone union achieved during treatment, duration of stabilization with an Ilizarov external fixator, and maintained bone union at the last follow-up visit. The Association for the Study and Application of the Method of Ilizarov (ASAMI) bone score and ASAMI functional score were evaluated as well at the last follow-up visit [28, 29].

The statistical analysis was conducted with STATISTICA 13.3 software. The Shapiro–Wilk test was used to evaluate the normality of distribution of all quantitative parameters. The Mann–Whitney *U* test or Kruskal–Wallis test (ANOVA) was used to calculate differences between groups. The Wilcoxon signed-rank test for paired samples was used for

Table 1 Patient characteristics

Patient number	Sex	Age	Type of nonunion	Location of nonunion	Causes of nonunion	Surgery technique
1	M	21	Hypertrophic	1/3 Mid	Failed previous plate fixation	Close
2	M	17	Hypertrophic	1/3 Mid	Failed previous intramedullary nail fixation	Close
3	M	48	Hypertrophic	1/3 Distal	Failed previous plate fixation	Close
4	M	41	Hypertrophic	1/3 Distal	Failed previous plate fixation	Close
5	M	73	Hypertrophic	1/3 Distal	Failed previous plate fixation	Open
6	M	29	Hypertrophic	1/3 Proximal	Failed previous plate fixation	Close
7	M	22	Hypertrophic	1/3 Distal	Failed previous plate fixation	Close
8	M	62	Atrophic	1/3 Distal	Failed previous plate fixation	Open
9	M	71	Hypertrophic	1/3 Mid	Failed previous intramedullary nail fixation	Open
10	M	38	Hypertrophic	1/3 Mid	Failed previous intramedullary nail fixation	Close
11	F	37	Hypertrophic	1/3 Distal	Failed previous plate fixation	Open
12	F	30	Hypertrophic	1/3 Mid	Failed previous plate fixation	Open
13	M	52	Hypertrophic	1/3 Mid	Failed previous intramedullary nail fixation	Open
14	M	53	Hypertrophic	1/3 Distal	Failed previous plate fixation	Close
15	M	30	Hypertrophic	1/3 Distal	Failed previous plate fixation	Close
16	M	42	Hypertrophic	1/3 Distal	Failed previous plate fixation	Close
17	M	60	Hypertrophic	1/3 Distal	Failed previous plate fixation	Close
18	M	54	Hypertrophic	1/3 Mid	Failed previous intramedullary nail fixation	Close
19	M	66	Hypertrophic	1/3 Proximal	Failed previous plate fixation	Close
20	M	50	Hypertrophic	1/3 Mid	Failed previous intramedullary nail fixation	Close
21	F	55	Hypertrophic	1/3 Distal	Failed previous plate fixation	Close
22	F	30	Hypertrophic	1/3 Proximal	Failed previous plate fixation	Close
23	M	51	Atrophic	1/3 Distal	Failed previous plate fixation	Close
24	M	50	Hypertrophic	1/3 Mid	Failed previous intramedullary nail fixation	Open
25	M	17	Hypertrophic	1/3 Distal	Failed previous plate fixation	Close
26	M	11	Hypertrophic	1/3 Mid	Failed previous plate fixation	Close
27	M	73	Hypertrophic	1/3 Mid	Failed previous intramedullary nail fixation	Close
28	F	71	Hypertrophic	1/3 Mid	Failed previous plate fixation	Close
29	F	23	Hypertrophic	1/3 Distal	Failed previous intramedullary nail fixation	Close
30	F	55	Atrophic	1/3 Proximal	Failed previous plate fixation	Open
31	F	60	Hypertrophic	1/3 Mid	Failed previous intramedullary nail fixation	Close
32	M	33	Hypertrophic	1/3 Distal	Failed previous plate fixation	Open
33	M	47	Hypertrophic	1/3 Mid	Failed previous intramedullary nail fixation	Open
34	M	33	Atrophic	1/3 Distal	Failed previous plate fixation	Close
35	F	23	Hypertrophic	1/3 Mid	Failed previous plate fixation	Close
36	M	61	Hypertrophic	1/3 Mid	Failed previous intramedullary nail fixation	Close
37	F	15	Hypertrophic	1/3 Distal	Failed previous plate fixation	Close
38	F	56	Hypertrophic	1/3 Distal	Failed previous plate fixation	Close
39	M	40	Atrophic	1/3 Distal	Failed previous plate fixation	Close
40	M	42	Atrophic	1/3 Distal	Failed previous plate fixation	Close
41	M	60	Hypertrophic	1/3 Mid	Failed previous intramedullary nail fixation	Open
42	M	34	Atrophic	1/3 Proximal	Failed previous plate fixation	Close
43	F	21	Atrophic	1/3 Mid	Failed previous intramedullary nail fixation	Open
44	M	48	Hypertrophic	1/3 Mid	Failed previous plate fixation	Close
45	M	41	Hypertrophic	1/3 Mid	Failed previous intramedullary nail fixation	Close
46	M	73	Hypertrophic	1/3 Distal	Failed previous plate fixation	Close
47	M	29	Hypertrophic	1/3 Distal	Failed previous plate fixation	Close
48	M	22	Hypertrophic	1/3 Distal	Failed previous plate fixation	Close

Table 1 (continued)

Patient number	Sex	Age	Type of nonunion	Location of nonunion	Causes of nonunion	Surgery technique
49	F	62	Atrophic	1/3 Proximal	Failed previous plate fixation	Open
50	F	71	Hypertrophic	1/3 Distal	Failed previous plate fixation	Close
51	M	77	Hypertrophic	1/3 Distal	Failed previous plate fixation	Close
52	M	38	Hypertrophic	1/3 Mid	Failed previous intramedullary nail fixation	Open
53	M	37	Hypertrophic	1/3 Mid	Failed previous intramedullary nail fixation	Open
54	M	30	Hypertrophic	1/3 Distal	Failed previous plate fixation	Close
55	F	52	Hypertrophic	1/3 Mid	Failed previous intramedullary nail fixation	Open
56	F	53	Hypertrophic	1/3 Mid	Failed previous intramedullary nail fixation	Close
57	M	30	Hypertrophic	1/3 Distal	Failed previous plate fixation	Close
58	M	42	Hypertrophic	1/3 Distal	Failed previous plate fixation	Close
59	M	56	Hypertrophic	1/3 Distal	Failed previous plate fixation	Close
60	M	54	Hypertrophic	1/3 Distal	Failed previous intramedullary nail fixation	Close
61	M	66	Hypertrophic	1/3 Mid	Failed previous plate fixation	Close
62	M	50	Hypertrophic	1/3 Proximal	Failed previous plate fixation	Close
63	M	55	Hypertrophic	1/3 Mid	Failed previous intramedullary nail fixation	Close
64	F	30	Atrophic	1/3 Distal	Failed previous plate fixation	Open
65	F	60	Hypertrophic	1/3 Proximal	Failed previous plate fixation	Close
66	M	54	Atrophic	1/3 Distal	Failed previous plate fixation	Close
67	M	51	Atrophic	1/3 Mid	Failed previous intramedullary nail fixation	Close
68	F	59	Hypertrophic	1/3 Distal	Failed previous plate fixation	Close
69	M	64	Hypertrophic	1/3 Mid	Failed previous intramedullary nail fixation	Close
70	M	54	Hypertrophic	1/3 Mid	Failed previous intramedullary nail fixation	Close
71	F	45	Hypertrophic	1/3 Mid	Failed previous plate fixation	Close
72	M	61	Hypertrophic	1/3 Distal	Failed previous plate fixation	Open
73	F	34	Atrophic	1/3 Proximal	Failed previous plate fixation	Close
74	M	48	Atrophic	1/3 Mid	Failed previous intramedullary nail fixation	Open
75	M	29	Hypertrophic	1/3 Distal	Failed previous plate fixation	Open
76	F	51	Hypertrophic	1/3 Proximal	Failed previous plate fixation	Close
77	M	53	Atrophic	1/3 Distal	Failed previous plate fixation	Close
78	M	15	Hypertrophic	1/3 Mid	Failed previous intramedullary nail fixation	Close
79	M	76	Hypertrophic	1/3 Mid	Failed previous intramedullary nail fixation	Close
80	M	64	Hypertrophic	1/3 Distal	Failed previous plate fixation	Close
81	M	53	Hypertrophic	1/3 Distal	Failed previous plate fixation	Close
82	M	77	Hypertrophic	1/3 Distal	Failed previous plate fixation	Close
83	M	25	Hypertrophic	1/3 Mid	Failed previous intramedullary nail fixation	Open
84	F	25	Atrophic	1/3 Distal	Failed previous plate fixation	Close
85	F	62	Hypertrophic	1/3 Proximal	Failed previous plate fixation	Open
86	M	54	Atrophic	1/3 Distal	Failed previous plate fixation	Close
87	M	48	Hypertrophic	1/3 Distal	Failed previous plate fixation	Close
88	M	45	Hypertrophic	1/3 Distal	Failed previous plate fixation	Close
89	M	53	Hypertrophic	1/3 Mid	Failed previous intramedullary nail fixation	Open
90	M	51	Hypertrophic	1/3 Distal	Failed previous plate fixation	Close
91	F	74	Hypertrophic	1/3 Distal	Failed previous plate fixation	Close
92	M	27	Atrophic	1/3 Mid	Failed previous intramedullary nail fixation	Open
93	M	77	Hypertrophic	1/3 Proximal	Failed previous plate fixation	Open
94	M	36	Hypertrophic	1/3 Distal	Failed previous plate fixation	Open
95	M	36	Hypertrophic	1/3 Mid	Failed previous intramedullary nail fixation	Open
96	M	29	Hypertrophic	1/3 Distal	Failed previous plate fixation	Close

Table 1 (continued)

Patient number	Sex	Age	Type of nonunion	Location of nonunion	Causes of nonunion	Surgery technique
97	M	34	Atrophic	1/3 Distal	Failed previous plate fixation	Close
98	M	38	Hypertrophic	1/3 Distal	Failed previous plate fixation	Close
99	M	48	Hypertrophic	1/3 Distal	Failed previous plate fixation	Open
100	M	38	Hypertrophic	1/3 Distal	Failed previous plate fixation	Close
101	F	65	Atrophic	1/3 Distal	Failed previous plate fixation	Close
102	M	59	Hypertrophic	1/3 Mid	Failed previous intramedullary nail fixation	Open

Patient number	ASAMI bone score	ASAMI functional score	Refracture	Follow-up (years)
1	Excellent	Excellent	No	5.6
2	Excellent	Excellent	No	11.7
3	Excellent	Excellent	No	11.3
4	Good	Good	No	11.2
5	Excellent	Excellent	No	11
6	Excellent	Good	No	10.9
7	Excellent	Excellent	No	10.5
8	Excellent	Good	No	10.4
9	Excellent	Excellent	No	10.1
10	Excellent	Excellent	No	10
11	Excellent	Good	No	9.6
12	Excellent	Good	No	9.7
13	Excellent	Excellent	No	9.4
14	Excellent	Excellent	No	9.6
15	Excellent	Excellent	No	9.5
16	Excellent	Excellent	No	9.2
17	Excellent	Good	No	9
18	Excellent	Good	No	8.2
19	Excellent	Excellent	No	7.7
20	Good	Good	No	8.5
21	Excellent	Excellent	No	8.4
22	Excellent	Excellent	No	10.9
23	Excellent	Excellent	No	8.5
24	Excellent	Good	No	11.7
25	Excellent	Excellent	No	11.2
26	Excellent	Excellent	No	11.5
27	Excellent	Excellent	No	11.7
28	Excellent	Excellent	No	12
29	Excellent	Good	No	11.7
30	Excellent	Excellent	No	11.5
31	Excellent	Good	No	11.7
32	Excellent	Excellent	No	2.5
33	Excellent	Excellent	No	10.6
34	Excellent	Good	No	11.6
35	Excellent	Good	No	12
36	Excellent	Excellent	No	11.9
37	Excellent	Excellent	No	10.8
38	Good	Good	No	11.8
39	Excellent	Excellent	No	10.5
40	Excellent	Excellent	No	11.6

Table 1 (continued)

Patient number	ASAMI bone score	ASAMI functional score	Refracture	Follow-up (years)
41	Excellent	Excellent	No	11.5
42	Good	Good	No	10.8
43	Excellent	Excellent	No	11.8
44	Excellent	Excellent	No	7.41
45	Good	Good	No	5.3
46	Excellent	Excellent	No	2.01
47	Excellent	Good	No	8.98
48	Excellent	Excellent	No	8.54
49	Excellent	Good	No	10.01
50	Excellent	Excellent	No	7.03
51	Excellent	Excellent	No	5.96
52	Excellent	Good	No	5.87
53	Excellent	Good	No	3.99
54	Excellent	Excellent	No	4.72
55	Excellent	Excellent	No	3.44
56	Excellent	Excellent	No	3.68
57	Excellent	Excellent	No	3.5
58	Excellent	Good	No	2.39
59	Excellent	Good	No	5.86
60	Excellent	Excellent	No	4.28
61	Good	Good	No	3.13
62	Excellent	Excellent	No	2.56
63	Excellent	Excellent	No	8.53
64	Excellent	Excellent	No	2.06
65	Excellent	Excellent	No	2.31
66	Good	Good	No	5.81
67	Excellent	Excellent	No	2.4
68	Excellent	Good	No	2.21
69	Poor	Poor	Yes	2.85
70	Excellent	Excellent	No	2.25
71	Excellent	Excellent	No	2.07
72	Excellent	Good	No	2.51
73	Excellent	Excellent	No	2.16
74	Excellent	Excellent	No	2.3
75	Excellent	Excellent	No	4.4
76	Excellent	Excellent	No	6.33
77	Poor	Poor	Yes	10.5
78	Excellent	Excellent	No	7.5
79	Excellent	Excellent	No	8.5
80	Excellent	Excellent	No	4.5
81	Excellent	Good	No	7.66
82	Excellent	Excellent	No	8
83	Excellent	Excellent	No	6.66
84	Poor	Poor	Yes	6.5
85	Excellent	Excellent	No	6.5
86	Excellent	Good	No	6.58
87	Excellent	Excellent	No	5.5
88	Excellent	Excellent	No	4.5
89	Excellent	Excellent	No	4.58
90	Excellent	Excellent	No	2.58

Table 1 (continued)

Patient number	ASAMI bone score	ASAMI functional score	Refracture	Follow-up (years)
91	Excellent	Good	No	3.33
92	Excellent	Excellent	No	2.5
93	Good	Good	No	2.58
94	Excellent	Excellent	No	2.5
95	Excellent	Excellent	No	2.66
96	Excellent	Excellent	No	6.42
97	Poor	Poor	Yes	2.75
98	Excellent	Excellent	No	2.5
99	Excellent	Excellent	No	2.5
100	Excellent	Excellent	No	2.66
101	Poor	Poor	Yes	2.58
102	Excellent	Excellent	No	2.58

repeated measurements; potential correlation was assessed with Spearman's rank correlation coefficient (ρ). The level of statistical significance was set at $p < 0.05$.

Results

A total of 102 patients were assessed (Table 1). The mean age at the start of treatment was 46.5 years (11–77 years, SD 17.35). The mean follow-up period was 7 years (2–12 years, SD 2.23). Bone union was achieved in all patients. The mean duration of Ilizarov stabilization in the study group was 7.9 months (2.8–20.7 months, SD 4.29). ASAMI bone scores were excellent in 88 cases, good in nine cases, and poor in five cases. ASAMI functional scores were excellent in 67 cases, good in 30 cases, and poor in five cases. The rate of union maintained at the last follow-up visit was 95.1% (i.e., bone union was maintained in 97 out of 102 evaluated patients). Five persons developed a re-fracture of the healed site and required restabilization with an Ilizarov external fixator. Four out of five patients with re-fracture had infected, atrophic nonunion in 1/3 distal of tibia. All of patients with re-fracture had close surgery technique. The results of statistical analysis showed that infection ($p = 0.032$), atrophic nonunion ($p = 0.021$), nonunion in 1/3 distal of tibia ($p = 0.038$), and close surgery technique ($p = 0.017$) are the independent risk factors of re-fracture. In the hypertrophic pseudarthrosis group, the median time to union (195.0 days) was significantly shorter than in the atrophic pseudarthrosis group (299.0 days), $p = 0.021$. The mean time of re-fracture was 2 months after Ilizarov fixator removal (1–6 months). The mean time to union after Ilizarov re-fixation was 9.4 months (4.8–12.7 months, SD 3.34). All of the re-fracture patients had poor results in ASAMI Bone Score and ASAMI Functional Score.

At least one risk factor for disturbance in bone healing has been reported in 22 patients. The following risk factors were considered: corticosteroid therapy, smoking, alcohol dependence, diabetes mellitus, and advanced lower-extremity vascular disease. There was no significant difference in time to union between the group of patients with risk factor for disturbance in fracture healing and the group without risk factors ($p = 0.827$).

Discussion

Nonunion of the tibia is a common treatment complication in tibial fractures [3–6]. Despite advancements in surgical techniques, nonunion remains a serious therapeutic issue [2–7, 9, 10, 12–19], as it often requires comprehensive surgical treatment involving resection of damaged bone and soft tissues, excision of the focus of infection, and secondary elongation and realignment of the affected bone segment following bone transport [1–7, 9–19]. While evaluating treatment outcomes in nonunion of the tibia, the majority of authors focus on whether or not bone union was achieved [1–27, 30–33]. However, bone union may be only short term, as some patients develop re-fracture [1, 19], which necessitate further treatment and adversely affect long-term outcomes.

The purpose of our study was to assess the rates of achieved (short term, achieving union after treatment) and maintained (long term) bone union and determination of re-fracture factors in a group of patients treated at the Our Clinic, to review the literature on the treatment of nonunion of the tibia with Ilizarov external fixators, and to compare the results reported in the available literature with our findings. We include a larger cohort of tibial nonunion cases (102), whether aseptic or infected, to study the incidence of re-fracture after long-term follow-up of Ilizarov fixation and to address different risk factors, treatment methods, and the

effect of re-fracture on final outcome in comparison to cases with maintained bone union.

Yin et al. conducted a meta-analysis of 24 studies in a total of 590 patients treated with an Ilizarov external fixator due to infected femoral or lower leg nonunion [1] and showed a union rate of 97.8%. Six of the analyzed studies considered re-fracture as one of treatment complications and reported it in a mean of 4% of cases [1]. However, the authors did not include any information on when the re-fracture occurred, its treatment, or its effect on the treatment outcome. The proportion of patients in whom bone union was successfully maintained was likewise not included [1]. Peng et al. presented 58 cases of treating infected nonunion of the tibia with Ilizarov bone transport with an antibiotic-loaded bone cement spacer. Bone union was achieved in all patients [2]. Ilizarov fixator were removed after a 10.6 months. They have no re-fracture in follow-up. McNally et al. evaluated 79 patients with nonunion of the tibia treated with the Ilizarov method implemented with various surgical techniques [19]. Depending on the surgical technique used, primary bone union was achieved in 73.7–96.2% of patients, with the re-fracture rate in the monofocal compression group as high as 31.6% [19]. Further treatment helped to achieve union in 100% of cases. The authors did not assess the proportion of patients who achieved maintained bone union [19]. Laursen assessed 16 patients with nonunion of the tibia treated with the Ilizarov method and reported bone union in 93.8% of patients after a mean treatment duration of 6 months, with no recorded cases of re-fracture [25].

In the literature reports about tibial nonunion treatment, only a few authors give short information about protocol in preventing re-fracture [5, 7, 12, 13, 17, 21]. Abuomira et al. evaluated 55 patients treated with circular frames due to nonunion of the tibia [7]. Bone union was achieved in 89% of cases, with the mean treatment duration of 13 months. They removed external fixator when three or four cortical was seen in radiographs. After external fixator removal, patients walked with partial weight-bearing for 4–6 weeks. The rates of maintained union were not reported [7]. Madhusudhan et al. evaluated 22 patients treated with Ilizarov external fixators due to nonunion of the tibia. Bone union was achieved in 81.8% of patients [12]. They removed external fixator when union was seen in radiographs. After external fixator removal patients walked with functional cast brace for a few weeks [12]. Magadam, who analyzed treatment outcomes in 25 patients with nonunion of the tibia treated with an Ilizarov external fixator, reported bone union in 96% of patients [13]. After Ilizarov fixator removal patients walked with cast for a 6 weeks [13]. Meleppuram et al. achieved bone union in 100% out of 42 patients with nonunion of the tibia treated with an Ilizarov external fixator [5]. They removed fixator when the nonunion was corticized on 3 of 4 sides. They used casts for a 2 months [5]. Wang et al.

assessed 15 patients with nonunion of the tibia treated with circular frames. After a mean of 12 months, bone union was achieved in 100% of cases [17]. They dynamized the frame before removal for assess the mechanical stability of the new bone. They removed fixator when the nonunion was corticized on 3 of 4 sides in radiographs. After external fixator removal, they applied functional brace for at least 4 weeks [17]. Yin achieved union in all of the 60 patients with nonunion of the tibia treated with an Ilizarov external fixator [21]. Yin removed external fixator when radiographs showed a minimum of three complete cortices [21].

We believe that very good outcome in our patients (re-fracture only in 4.9% of patients) are related to our treatment protocol. We have minimized the risk of re-fracture through delayed frame removal and weight-bearing protocol. The average time of Ilizarov frame removal was 7.9 months. Ilizarov external fixator was removed once union of the nonunion was confirmed radiographically and clinically. The weight-bearing protocol is also important. Loading of the limb was gradually increased, depending on the degree of bone remodeling at the site of nonunion visualized with radiography.

The authors presented papers in which they evaluated from 8 to 94 patients treated with circular frames due to nonunion of the tibia [2–27, 30, 32]. In our work, we evaluated a group of 102 patients. All patients in our study achieved bone union, which constitutes a better outcome than those reported on average in the literature (73.7–100%) [1–27, 30, 32]. Callus formation and bone union tend to take a longer time in patients with nonunion of the tibia [10, 13]. This extends treatment duration (the length of time which the Ilizarov apparatus remains on the treated limb) in comparison to that in patients who undergo corrective surgeries, such as limb lengthening [10, 13]. This is another reason why patients with nonunion of the tibia treated with the Ilizarov method should be followed up for a longer time and why long-term treatment outcomes should be assessed. The mean length of time which the Ilizarov external fixator was in place in our patients was 7.9 months, which is consistent with the data from the literature (as the reported treatment duration ranged from 5.8 to 13.5 months) [3, 4, 7–11, 14, 17, 25].

None of the studies mentioned above [1–27, 30–33] assessed the proportion of patients with maintained bone union. In our study, maintained bone union was observed in 95.1% of patients at the follow-up visit at least 2 years after treatment, which indicates excellent long-term treatment outcomes in nonunion of the tibia treated with the Ilizarov method.

Four out of five patients with re-fracture had infected, atrophic nonunion in 1/3 distal of tibia. All of patients with re-fracture had close surgery technique. Infection, atrophic nonunion, nonunion in 1/3 distal of tibia, and close surgery

technique are a risk factors of re-fracture after tibia nonunion treatment with Ilizarov method. All of the re-fracture patients had poor results in ASAMI Bone Score and ASAMI Functional Score. Re-fracture has a negative effect on the final outcome in comparison to cases with maintained bone union.

Conclusions

Since long-term treatment outcomes are the most importance to both the patients and the surgeons, we suggest that maintained union rates be introduced as a new assessment criterion of long-term outcomes. It is both the union rates (short term, achieving union after treatment) and maintained union rates (long term) that need to be assessed as part of any comprehensive evaluation of Ilizarov treatment outcomes in patients with nonunion of the tibia.

The Ilizarov method helps to achieve very good short-term and long-term outcomes both in the treatment of non-union of the tibia.

Infection, atrophic nonunion, nonunion in 1/3 distal of tibia, and close surgery technique are a risk factors of re-fracture after tibia nonunion treatment with Ilizarov method.

Funding There is no funding source.

Compliance with ethical standards

Conflict of interest The authors declare that they have no conflict of interest.

Ethical approval This article does not contain any studies with human participants or animals performed by any of the authors.

Open Access This article is licensed under a Creative Commons Attribution 4.0 International License, which permits use, sharing, adaptation, distribution and reproduction in any medium or format, as long as you give appropriate credit to the original author(s) and the source, provide a link to the Creative Commons licence, and indicate if changes were made. The images or other third party material in this article are included in the article's Creative Commons licence, unless indicated otherwise in a credit line to the material. If material is not included in the article's Creative Commons licence and your intended use is not permitted by statutory regulation or exceeds the permitted use, you will need to obtain permission directly from the copyright holder. To view a copy of this licence, visit <http://creativecommons.org/licenses/by/4.0/>.

References

1. Yin P, Ji Q, Li T, Li J, Li Z, Liu J, Wang G, Wang S, Zhang L, Mao Z, Tang P (2015) A systematic review and meta-analysis of Ilizarov methods in the treatment of infected nonunion of tibia and femur. *PLoS ONE* 10(11):e0141973. <https://doi.org/10.1371/journal.pone.0141973>
2. Peng J, Min L, Xiang Z, Huang F, Tu C, Zhang H (2015) Ilizarov bone transport combined with antibiotic cement spacer for infected tibial nonunion. *Int J Clin Exp Med* 8(6):10058–10065
3. Schoenleber SJ, Hutson JJ Jr (2015) Treatment of hypertrophic distal tibia nonunion and early malunion with callus distraction. *Foot Ankle Int* 36(4):400–407. <https://doi.org/10.1177/1071100714558509>
4. Zhang H, Xue F, Jun Xiao H (2018) Ilizarov method in combination with autologous mesenchymal stem cells from iliac crest shows improved outcome in tibial non-union. *Saudi J Biol Sci* 25(4):819–825. <https://doi.org/10.1016/j.sjbs.2016.11.001>
5. Meleppuram JJ, Ibrahim S (2016) Experience in fixation of infected non-union tibia by Ilizarov technique—a retrospective study of 42 cases. *Rev Bras Ortop* 52(6):670–675. <https://doi.org/10.1016/j.rboe.2016.11.008>
6. Wani NB, Syed B (2015) Ilizarov ring fixator in the management of infected non-unions of tibia. *SICOT J* 1:22. <https://doi.org/10.1051/sicotj/2015022>
7. Abuomira IE, Sala F, Elbatrawy Y, Lovisetti G, Alati S, Capitani D (2016) Distraction osteogenesis for tibial nonunion with bone loss using combined Ilizarov and Taylor spatial frames versus a conventional circular frame. *Strateg Trauma Limb Reconstr* 11(3):153–159
8. Baruah RK (2007) Ilizarov methodology for infected non union of the tibia: classic circular transfixion wire assembly vs. hybrid assembly. *Indian J Orthop* 41:198–203. <https://www.ijoonline.com/text.asp?2007/41/3/198/33682>. (serial online, cited 2019 Jan 14)
9. Eralp İL, Kocaoğlu M, Dikmen G, Azam ME, Balcı Hİ, Bilen FE (2016) Treatment of infected nonunion of the juxta-articular region of the distal tibia. *Acta Orthop Traumatol Turc* 50(2):139–146. <https://doi.org/10.3944/AOTT.2015.15.0147>
10. Hosny G, Shawky MS (1998) The treatment of infected non-union of the tibia by compression-distraction techniques using the Ilizarov external fixator. *Int Orthop* 22(5):298–302
11. Khan MS, Rashid H, Umer M, Qadir I, Hafeez K, Iqbal A (2015) Salvage of infected non-union of the tibia with an Ilizarov ring fixator. *J Orthop Surg (Hong Kong)* 23(1):52–55
12. Madhusudhan TR, Ramesh B, Manjunath K, Shah HM, Sundaresh DC, Krishnappa N (2008) Outcomes of Ilizarov ring fixation in recalcitrant infected tibial non-unions—a prospective study. *J Trauma Manag Outcomes* 2(1):6. <https://doi.org/10.1186/1752-2897-2-6>
13. Magadum MP, Basavaraj Yadav CM, Phaneesha MS, Ramesh LJ (2006) Acute compression and lengthening by the Ilizarov technique for infected nonunion of the tibia with large bone defects. *J Orthop Surg (Hong Kong)* 14(3):273–279
14. Sahu RL, Ranjan R (2016) Treatment of complex nonunion of the shaft of the tibia using Ilizarov technique and its functional outcome. *Niger Med J* 57(2):129–133. <https://doi.org/10.4103/0300-1652.182076>
15. Sanders DW, Galpin RD, Hosseini M, MacLeod MD (2002) Morbidity resulting from the treatment of tibial nonunion with the Ilizarov frame. *Can J Surg* 45(3):196–200
16. Shahid M, Hussain A, Bridgeman P, Bose D (2013) Clinical outcomes of the Ilizarov method after an infected tibial non union. *Arch Trauma Res* 2(2):71–75. <https://doi.org/10.5812/atr.11300>. (Epub 2013 Aug 1)
17. Wang H, Wei X, Liu P, Fu YH, Wang PF, Cong YX, Zhang BF, Li Z, Lei JL, Zhang K, Zhuang Y (2017) Quality of life and complications at the different stages of bone transport for treatment infected nonunion of the tibia. *Medicine* 96(45):e8569. <https://doi.org/10.1097/MD.0000000000008569>

18. Yin P, Zhang L, Li T, Zhang L, Wang G, Li J, Liu J, Zhou J, Zhang Q, Tang P (2015) Infected nonunion of tibia and femur treated by bone transport. *J Orthop Surg Res* 10:49. <https://doi.org/10.1186/s13018-015-0189-5>
19. McNally M, Ferguson J, Kugan R, Stubbs D (2017) Ilizarov treatment protocols in the management of infected nonunion of the tibia. *J Orthop Trauma* 31(Suppl 5):S47–S54
20. Drózdź M, Rak S, Bartosz P, Białecki J, Marczyński W (2017) Results of the treatment of infected nonunions of the lower limbs using the Ilizarov method. *Ortop Traumatol Rehabil* 19(2):111–125
21. Yin P, Zhang Q, Mao Z, Li T, Zhang L, Tang P (2014) The treatment of infected tibial nonunion by bone transport using the Ilizarov external fixator and a systematic review of infected tibial nonunion treated by Ilizarov methods. *Acta Orthop Belg* 80(3):426–435
22. Xu J, Jia YC, Kang QL, Chai YM (2015) Management of hypertrophic nonunion with failure of internal fixation by distraction osteogenesis. *Injury* 46(10):2030–2035. <https://doi.org/10.1016/j.injury.2015.06.020>. (Epub 2015 Jun 17)
23. Marsh DR, Shah S, Elliott J, Kurdy N (1997) The Ilizarov method in nonunion, malunion and infection of fractures. *J Bone Jt Surg Br* 79(2):273–279
24. Megas P, Saridis A, Kouzelis A, Kallivokas A, Mylonas S, Tylisanakis M (2010) The treatment of infected nonunion of the tibia following intramedullary nailing by the Ilizarov method. *Injury* 41(3):294–299. <https://doi.org/10.1016/j.injury.2009.09.013>
25. Laursen MB, Lass P, Christensen KS (2000) Ilizarov treatment of tibial nonunions results in 16 cases. *Acta Orthop Belg* 66(3):279–285
26. Hosny GA, Ahmed AA, Hussein MA (2018) Clinical outcomes with the corticotomy-first technique associated with the Ilizarov method for the management of the septic long bones non-union. *Int Orthop* 42(12):2933–2939. <https://doi.org/10.1007/s00264-018-3924-9>. (Epub 2018 Apr 7)
27. Morandi M, Zembo MM, Ciotti M (1989) Infected tibial pseudarthrosis. A 2-year follow up on patients treated by the Ilizarov technique. *Orthopedics* 12(4):497–508
28. Paley D, Catagni MA, Argani F, Villa A, Benedetti GB, Cattaneo R (1989) Ilizarov treatment of tibial nonunions with bone loss. *Clin Orthop Relat Res* 241:146–165
29. Catagni MA (1991) Classification and treatment of nonunion. In: Maiocchi AB, Aronson J (eds) *Operative principles of Ilizarov by ASAMI group*. Williams and Wilkins, Baltimore, pp 190–198
30. Cunningham BA, O'Connor DP, Brinker MR (2018) High rate of union for aseptic distal tibial nonunions in adults treated with slow gradual compression via circular external fixation. *J Orthop Trauma* 32(6):301–305. <https://doi.org/10.1097/BOT.00000000000001141>
31. Napora JK, Weinberg DS, Eagle BA, Kaufman BR, Sontich JK (2018) Hexapod stacked transport for tibial infected nonunions with bone loss: long-term functional outcomes. *J Orthop Trauma* 32(1):e12–e18. <https://doi.org/10.1097/BOT.0000000000001005>
32. Bhardwaj R, Singh J, Kapila R, Boparai RS (2019) Comparison of Ilizarov ring fixator and rail fixator in infected nonunion of long bones: a retrospective followup study. *Indian J Orthop* 53(1):82–88. https://doi.org/10.4103/ortho.IJOrtho_77_17
33. Jubbal KT, Zavlin D, Doval AF, Cherney SM, Brinker MR, Dinh TA, Echo A (2019) Immediate soft-tissue reconstruction for chronic infected tibia nonunions treated with an Ilizarov frame. *Plast Reconstr Surg Glob Open* 7(3):e2180. <https://doi.org/10.1097/GOX.0000000000002180>

Publisher's Note Springer Nature remains neutral with regard to jurisdictional claims in published maps and institutional affiliations.

8.2. Surgical treatment outcomes of the Ilizarov and internal osteosynthesis methods in posttraumatic pseudoarthrosis of the tibia.

RESEARCH ARTICLE

Open Access

Surgical treatment outcomes of the Ilizarov and internal osteosynthesis methods in posttraumatic pseudarthrosis of the tibia—a retrospective comparative analysis



Łukasz Szelerski^{1*}, Sławomir Żarek¹, Radosław Górski¹, Karol Mochocki¹, Ryszard Górski¹, Piotr Morasiewicz² and Paweł Małyk¹

Abstract

Introduction: This study compared surgical treatment outcomes of the Ilizarov and internal osteosynthesis methods in posttraumatic pseudarthrosis of the tibia.

Material and methods: In a retrospective comparative study, 75 patients were treated with the Ilizarov technique for aseptic posttraumatic pseudarthrosis of the tibia in the period 2000–2016. We compared them with the 51 patients from the control group, treated for tibial bone union disturbances using internal osteosynthesis methods, i.e., internal-fixation plates and intramedullary nails. The study groups were compared in terms of the rates of union, time to union, and the baseline-to-postoperative difference in lower leg deformity.

Results: Union rate in the Ilizarov group was 100% and the control group was 51.92% ($p < 0.001$). The median time to union suggests that patients from the Ilizarov group needed a shorter time to achieve bone union (203.00 days vs. 271.00 days) ($p = 0.091$). The effect size in the Ilizarov group was larger both in terms of reducing both limb deformity and shortening (it is worth noting, however, that the Ilizarov treatment was used in patients with higher baseline values of both these parameters). We observed no significant difference in terms of time to union between the group of patients with at least one risk factor for disturbance in fracture healing and the group with no risk factors. The following risk factors were considered: diabetes mellitus, corticosteroid therapy, smoking, alcohol dependence, and advanced lower-extremity vascular disease ($p = 0.827$).

Discussion: Our study demonstrated a high effectiveness of the Ilizarov method in the treatment of aseptic posttraumatic pseudarthroses of the tibia. The Ilizarov method seems to be worth considering in all cases where either the patient or the nature of injury is associated with additional risk factors and whenever there is a need for leg deformity correction or leg elongation.

Keywords: Ilizarov method, Aseptic pseudarthrosis, Tibial nonunion, External fixator

* Correspondence: L.szelerski@gmail.com

¹Department of Orthopedics and Musculoskeletal Traumatology, Medical University of Warsaw, Lindleya 4, 02-005 Warsaw, Poland
Full list of author information is available at the end of the article



© The Author(s). 2020 **Open Access** This article is licensed under a Creative Commons Attribution 4.0 International License, which permits use, sharing, adaptation, distribution and reproduction in any medium or format, as long as you give appropriate credit to the original author(s) and the source, provide a link to the Creative Commons licence, and indicate if changes were made. The images or other third party material in this article are included in the article's Creative Commons licence, unless indicated otherwise in a credit line to the material. If material is not included in the article's Creative Commons licence and your intended use is not permitted by statutory regulation or exceeds the permitted use, you will need to obtain permission directly from the copyright holder. To view a copy of this licence, visit <http://creativecommons.org/licenses/by/4.0/>. The Creative Commons Public Domain Dedication waiver (<http://creativecommons.org/publicdomain/zero/1.0/>) applies to the data made available in this article, unless otherwise stated in a credit line to the data.

1.2. Surgical treatment outcomes of the Ilizarov and internal osteosynthesis methods in posttraumatic pseudoarthrosis of the tibia.

Introduction

Posttraumatic pseudarthrosis of the tibia is a persisting nonunion observed 6–8 months following the tibial fracture [1]. A lack of callus formation between bone fragments results in pain, deformity, and pathological mobility in the limb. The estimated proportion of disturbed tibial union is 2.5–11% of all tibia fractures, which is the highest percentage in all long bones [1–4].

There have been a number of reported factors that predispose to bone healing disturbances. These factors include inadequate bone-fragment stabilization, impaired bone perfusion due to periosteal damage, associated soft tissue loss, and wound contamination (resulting in injury site infection). Moreover, the groups of patients at a higher risk of disturbed bone healing also include diabetics, patients undergoing corticosteroid treatment, smokers, and patients with alcohol dependence [5, 6].

Tibia pseudarthroses represent a wide spectrum of diagnoses that can be divided into several subtypes. Based on the extent of pathological mobility, pseudarthroses can be classified as stiff or mobile. The amount of bone fragment perfusion leads to hypertrophic (well-perfused) or atrophic (inadequately perfused) pseudarthroses. Another subgroup constitutes infected pseudarthroses, where a superimposed infection is an additional factor that worsens the prognosis. Due to the variety of pseudarthrosis types (presented above), there is no single universal surgical technique, and each case must be considered individually [7]. Despite the progress in surgical methods and the development of novel implants, treatment of bone nonunion remains a challenge for orthopedic surgeons. Extended therapy, which can last months or even years, is expensive and adversely affects the patients' professional and personal life [8, 9].

The available relevant literature contains predominantly articles on the treatment of infected pseudarthroses of the tibia, with much fewer accounts focusing on the treatment of aseptic pseudarthroses of the tibia [3, 4, 10–13]. There are no comprehensive reviews assessing the treatment of aseptic pseudarthroses of the tibia in which the technique of Ilizarov osteosynthesis would be compared with that of internal osteosynthesis.

The purpose of our study was to assess the treatment outcomes in patients with aseptic posttraumatic pseudarthrosis of the tibia treated with the Ilizarov method and to compare them with the outcomes of treatment via internal osteosynthesis. The Ilizarov method has been used at our center for over 30 years. Over this period, the technique has been employed in the treatment of extensive fractures with soft tissue loss, bone nonunion, and in other indications.

Material and methods

Our analysis included 75 patients, who had been treated with the Ilizarov technique for aseptic posttraumatic pseudarthrosis of the tibia in the period 2000–2016 (Fig. 1). The inclusion criteria were aseptic pseudarthrosis of the tibia; fully accessible, complete patient's medical and radiographic records; and follow-up at least 3 years or more after treatment. The exclusion criteria included infection at the site of bone injury and a bone tissue defect of > 1 cm. Moreover, patients with congenital crural pseudarthrosis, which constitutes a separate diagnosis, were also excluded from the analysis. The study was approved by the Institutional Local Review Board

Most of our patients suffered from closed tibial fractures occurred during car accident or falling down. Some of them had open tibial fracture with skin lesion < 1 cm (Gustilo-Anderson I). Patients with II and III grade (Gustilo-Anderson) open fracture usually are treated with Ilizarov external fixator primarily and so were excluded from the research. Unfortunately, in many cases, patients from other hospitals are sent without detailed information about their previous treatment. Mean age in the Ilizarov group was 45.1 years (range 10–84)

The pseudarthroses located at the proximal or middle thirds of the tibia were treated with an Ilizarov external fixator consisting of four rings fixed with Kirschner wires and Schanz screws. The pseudarthroses located at the distal third of the tibia were stabilized with a three-ring apparatus fixed with Kirschner wires and Schanz screws. Hypertrophic pseudarthroses were compressed or treated with neutral stabilization. In atrophic pseudarthroses, a small incision was made to decorticate ("scarify") the surfaces of adjacent bone fragments, followed by stabilization of the pseudarthrosis with an Ilizarov fixator. All patients underwent resection of a 0.5–1-cm-long fibular segment.

Upright mobilization was introduced on postoperative day 1, and patients were taught to ambulate with the help of forearm crutches and encouraged to bear full weight on the operated limb. Follow-up assessments, including radiography, were initially conducted every 2 weeks and, subsequently, every 4 weeks. The fixator was removed following bone union (as evidenced by the presence of three out of four cortices and trabecular bridging). Following the removal of the fixator, some patients were fitted with a knee or crural brace, depending on the location of the pseudarthrosis. Four weeks later, full weight-bearing was allowed.

Our study evaluated the time required to achieve bone union and the extent of improvement in leg deformity and shortening compared to these parameters at baseline. The incidence and type of treatment-related complications was assessed, along with the effect of complications on treatment outcome. The findings were

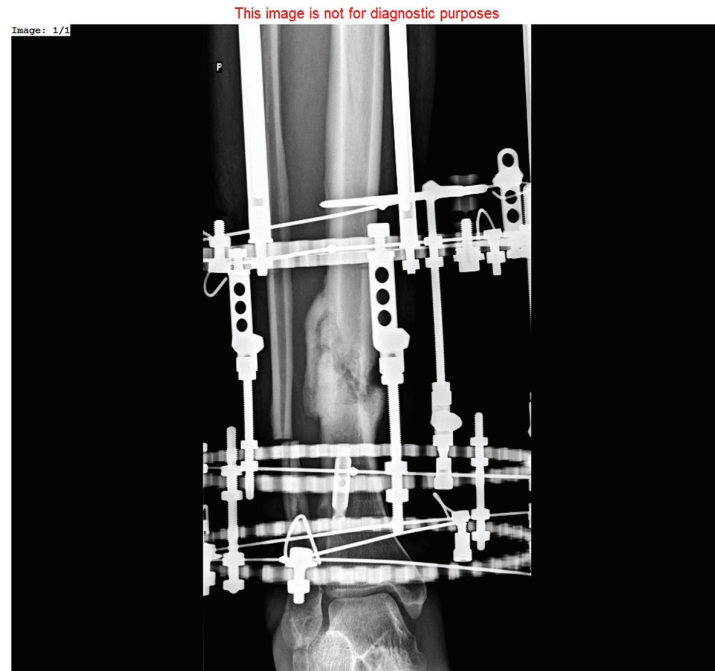

Fig. 1 Hypertrophic pseudarthrosis of distal tibia stabilized by Ilizarov external fixator

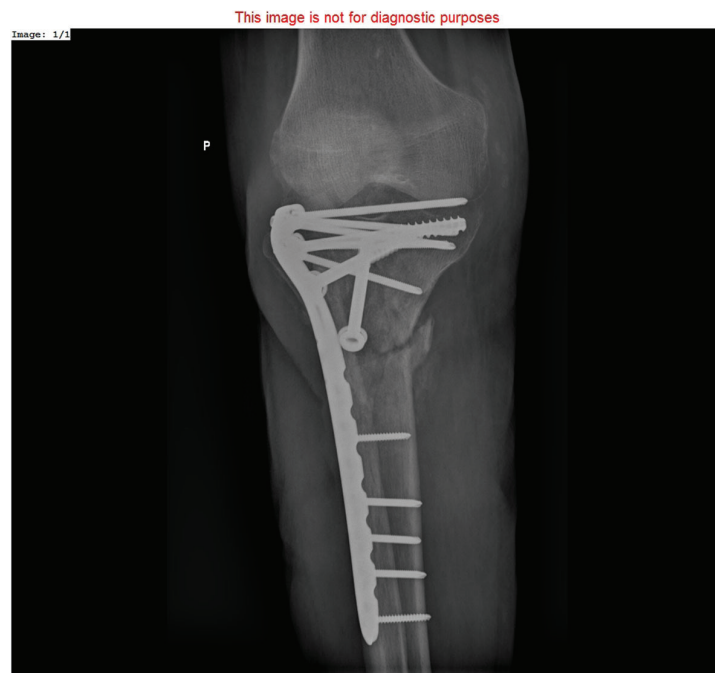

Fig. 2 Nonunion of proximal tibia treated with locking compression plate and cancellous bone screws

presented in the form of Association for the Study and Application of Methods of Ilizarov (ASAMI) bone scores and ASAMI functional scores [14, 15].

The 51 patients from the control group were treated for tibial bone union disturbances using internal osteosynthesis methods, i.e., internal-fixation plates and intramedullary nails (Figs. 2 and 3). These procedures were conducted by a different, experienced surgical team. Mean age in the control group was 40.4 years (range 15–70).

The plate fixation technique involved trimming of the bone ends and the use of locking compression plates (LCPs). Bone defects were filled with autogenous iliac wing bone grafts or allogenic bone grafts subjected to radiosterilization.

In patients originally treated with intramedullary nails, the initial implant was removed, the medullary canal was reamed, and a new intramedullary nail of a larger diameter was inserted. The operative technique depended on the location of the pseudarthrosis. Diaphyseal pseudarthroses were treated with intramedullary nails, whereas epiphyseal pseudarthroses were treated with plate fixation.

Postoperative mobilization was initiated on day 1 and involved active and passive exercises of the knee and ankle joints. Weight-bearing was initiated approximately 6 weeks after surgery in individuals who showed radiographic evidence of healing. Follow-up assessments, including radiography, were initially conducted every 2 weeks and, subsequently, every 4 weeks.

The study groups were compared in terms of the rates of union, time to union, and the baseline-to-postoperative difference in lower leg deformity.

The statistical analysis for testing the proposed hypotheses was conducted with STATISTICA 13.3 software. This software was used for descriptive statistics; the Shapiro-Wilk test was used to evaluate the normality of distribution of all quantitative parameters; frequency analysis was also conducted. Subsequently, the Mann-Whitney *U* test or Kruskal-Wallis test (ANOVA) was used to calculate differences between groups (due to a skewed distribution of data and disproportions in sample size between the individual subgroups). The Wilcoxon signed-rank test for paired samples was used for repeated measurements; potential correlation was assessed with Spearman's rank correlation coefficient (*rho*). The chi-square test was used to compare the variables expressed as percentage values.

The level of statistical significance was adopted at $\alpha = 0.05$; however, *p* values between 0.05 and 0.1 were interpreted as showing a statistical trend towards significance [16].

Results

Experimental group—patients treated with an Ilizarov external fixator

In order to assess any differences in time to union in the hypertrophic ($n = 58$) and atrophic ($n = 17$)

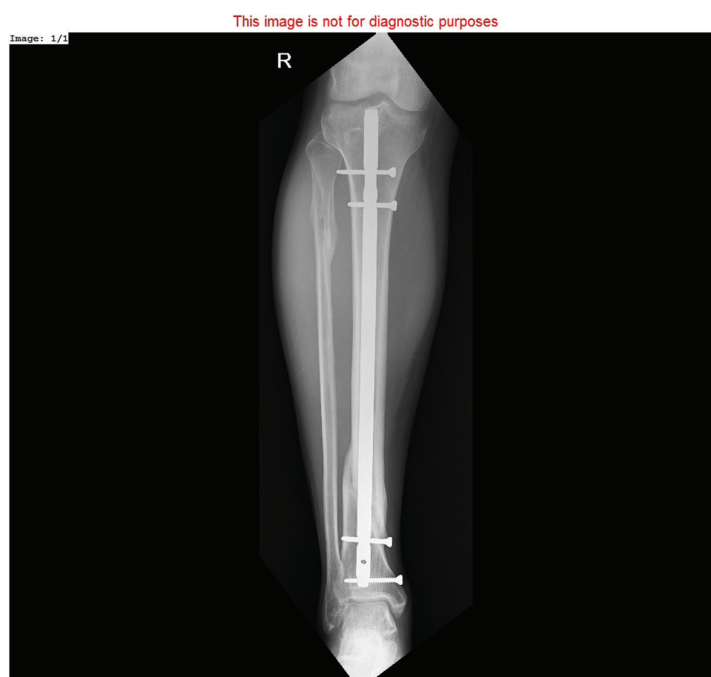

Fig. 3 Bone union after treatment of hypertrophic tibia nonunion with reamed intramedullary nail

pseudarthrosis subgroups treated with Ilizarov external fixation, the Mann-Whitney U test was used, yielding significant results ($Z = -2.31$; $p = 0.021$; $\eta^2 = 0.07$).

The median time to union was significantly shorter in the hypertrophic pseudarthrosis group (192.0 days) than in the atrophic pseudarthrosis group (301.0 days). More detailed data are presented in Fig. 4.

We also analyzed the differences in time to union in the subgroup of patients ($n = 15$) with at least one risk factor for disturbances in fracture healing. The following risk factors were considered: diabetes mellitus, corticosteroid therapy, smoking, advanced lower extremity vascular disease, and alcohol dependence. This subgroup was compared with the subgroup with no additional risk factors ($n = 60$). Also, in this case, the results were analyzed with the use of the Mann-Whitney U test; though this time, analysis results were not statistically significant ($Z = 0.22$; $p = 0.827$; $\eta^2 < 0.01$), suggesting a lack of relationship between the analyzed variables. More detailed data are presented in Fig. 5.

The differences in terms of time to union between the subgroup with treatment complications that required hospitalization ($n = 22$) and the subgroup with no complications ($n = 53$) were assessed with the use of the Mann-Whitney U test, which yielded statistically significant results ($Z = -2.15$; $p = 0.032$; $\eta^2 = 0.06$), suggesting a shorter median time to union in the no-complication subgroup (189.00 days vs. 248.50 days). More detailed data are presented in Fig. 6.

Before comparing the subgroups of Ilizarov patients treated with the closed and open Ilizarov method, we evaluated the two subgroups in terms of possible differences in baseline limb deformity and limb shortening.

The results of both Mann-Whitney U tests showed no statistical significance ($Z = 0.32$; $p = 0.747$; $\eta^2 < 0.01$ and $Z = -0.35$; $p = 0.729$; $\eta^2 < 0.01$, respectively), which demonstrated that the compared subgroups did not differ in terms of these parameters. Subsequently, to compare the effects of treatment via the closed ($n = 47$) and open ($n = 28$) Ilizarov method, the parameters of limb deformity and shortening before and after surgery were analyzed with the Wilcoxon signed-rank test for matched pairs. The postoperative measures of both limb deformity and limb shortening significantly improved in comparison with their baseline values in both analyzed subgroups (limb deformity: closed method $Z = 5.38$, $p < 0.001$, $r = 0.55$; open method $Z = 4.46$, $p < 0.001$, $r = 0.60$) (limb shortening: closed method $Z = 5.19$, $p < 0.001$, $r = 0.54$; open method $Z = 3.82$, $p < 0.001$, $r = 0.51$).

Effect sizes were comparable in both subgroups, with slightly larger effect sizes observed in terms of limb deformity reduction and following the open method; on the other hand, the closed method produced slightly better effects in terms of baseline limb shortening (these results are probably of low clinical value, as the observed differences were very small).

A comparison between the experimental and control groups

The experimental and control groups were compared in terms of achieved bone union. The chi-square test was used in order to compare the rates of union in the experimental and control groups, yielding $\chi^2(1) = 44.90$, $p < 0.001$, which demonstrates a significantly higher proportion of patients with achieved bone union in the

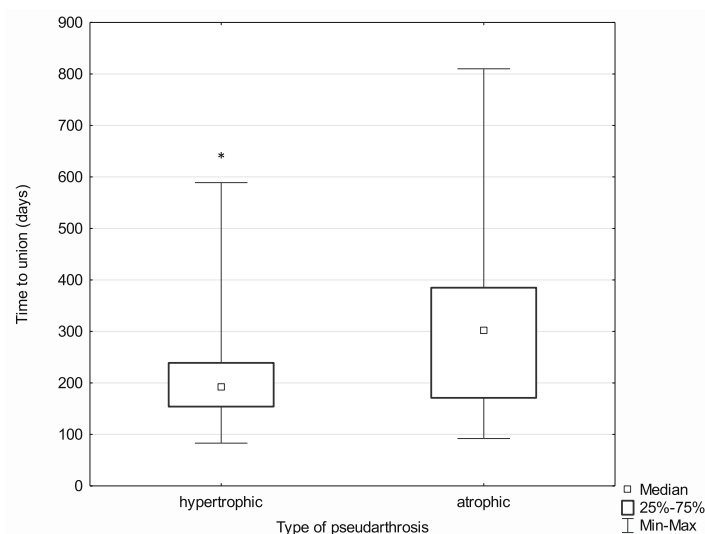


Fig. 4 Median time to union in the hypertrophic and atrophic pseudarthrosis subgroups; * $p \leq 0.05$

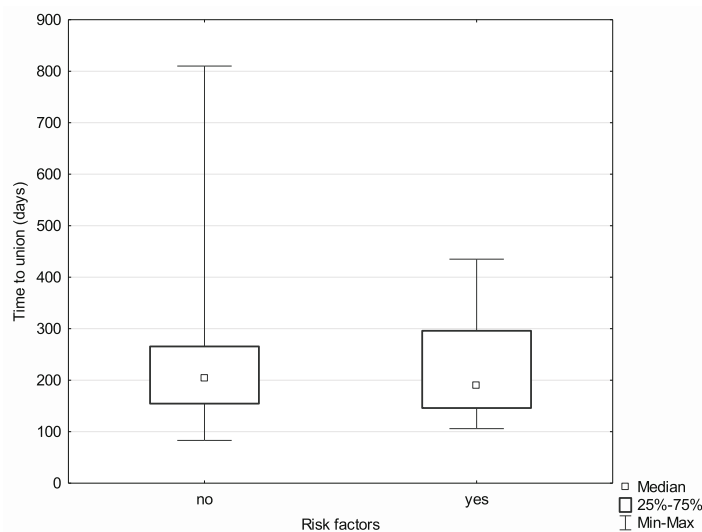


Fig. 5 Median time to union in the subgroups with and without risk factors

Ilizarov group (100% vs. 51.92%). See the bar graph (Fig. 7) below.

The experimental ($n = 75$) and control ($n = 27$) groups were compared in terms of the median time to union with the use of the Mann-Whitney U test. The results were borderline significant ($Z = -1.69, p = 0.091, \eta^2 = 0.03$), which suggests that patients from the Ilizarov group needed a shorter time to achieve bone union (203.00 days vs. 271.00 days). Nonetheless, this conclusion should be considered circumspectly and verified in a study with a larger population. More detailed data are presented in Fig. 8.

The achieved correction stratified by treatment method

The subgroups undergoing each of the two evaluated treatment methods were initially compared in terms of the baseline measures of limb deformity and limb shortening. In both respects, the Mann-Whitney U test yielded significant results ($Z = 3.13, p = 0.002, \eta^2 = 0.08$ for limb deformity; $Z = 3.21, p = 0.001, \eta^2 = 0.08$ for limb shortening), which indicates that the baseline values of both of these parameters were significantly greater in the Ilizarov group.

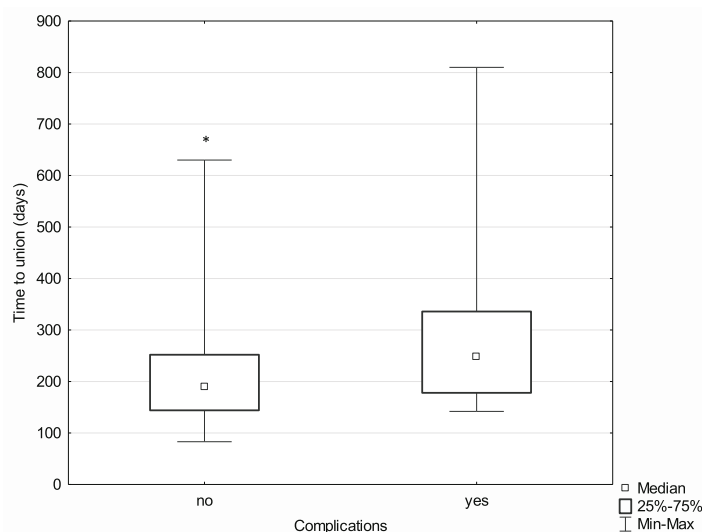


Fig. 6 Median time to union in the subgroups with and without postoperative complications; * $p \leq 0.05$

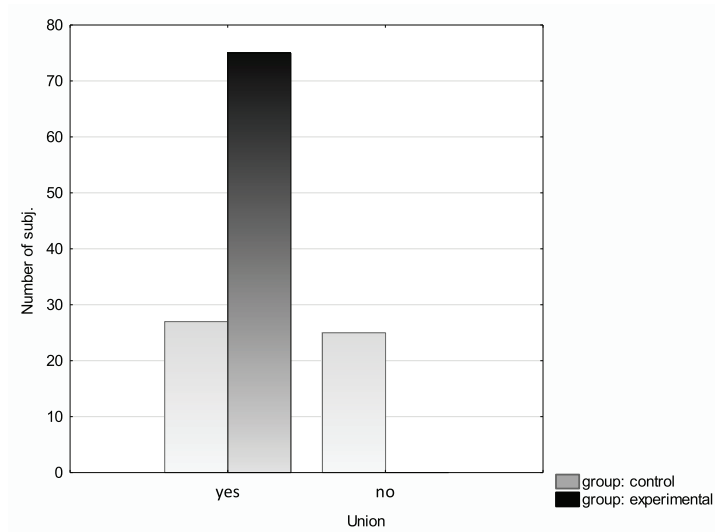


Fig. 7 Union incidence in the experimental and control groups

Subsequently, in order to analyze the effects of treatment depending on the method (Ilizarov external fixator ($n = 75$) and internal osteosynthesis (classic method) ($n = 52$)), the above parameters (limb deformity and shortening before and after treatment) were analyzed with the Wilcoxon signed-rank test for matched pairs. In comparison with their baseline values, the postoperative measures of both limb deformity and limb shortening improved significantly in both analyzed groups (limb deformity: Ilizarov method $Z = 6.96, p < 0.001, r = 0.57$; classic method $Z = 2.90, p < 0.001, r = 0.28$) (limb

shortening: Ilizarov method $Z = 6.42, p < 0.001, r = 0.52$; classic method $Z = 2.81, p = 0.005, r = 0.28$).

The effect size in the Ilizarov group was larger both in terms of reducing both limb deformity and shortening (it is worth noting, however, that the Ilizarov treatment was used in patients with higher baseline values of both these parameters).

The ASAMI bone scores achieved in the experimental group were excellent in 67 cases, good in 7 cases, and poor in 1 case. The ASAMI functional scores were excellent in 48 cases, good in 26 cases, and poor in 1 case.

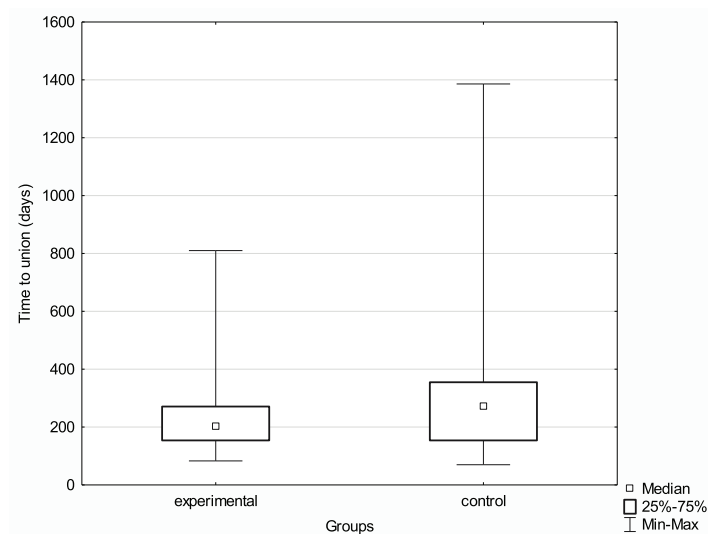


Fig. 8 Median time to union in the experimental and control groups

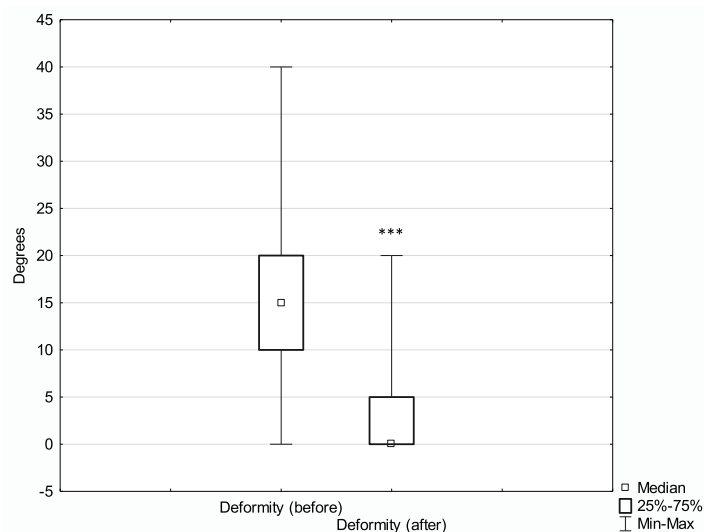


Fig. 9 Median extent of leg deformity before and after treatment with the Ilizarov method; $***p \leq 0.001$

Discussion

Despite the fact that tibial fracture healing disturbances are common in clinical practice, their treatment poses a significant challenge [7–9]. Most pseudarthroses are a result of inadequate bone-fragment stabilization and inadequate perfusion, which may later lead to infection and loss of bone tissue. The relevant literature contains reports on a number of surgical techniques (including plastic and reconstructive surgery techniques) that can be classified as limb-sparing procedures. These include extensive excision of nonviable soft tissues and sequestra, as well as the use of autologous bone grafts and free

tissue flaps [3, 5, 12]. Moreover, advances in the development of orthopedic implants have helped achieve adequate bone-fragment stabilization, thus reducing the risk of blood vessel damage.

Pseudarthrosis of the tibia can be stabilized with the use of external fixators, bone plates, or intramedullary nails [2, 17–20]. There are no large population studies evaluating treatment outcomes in aseptic pseudarthrosis of the tibia and comparing the Ilizarov method with internal osteosynthesis. Apart from bone-fragment stabilization, the Ilizarov method provides bone-fragment compression or distraction, limb distraction,

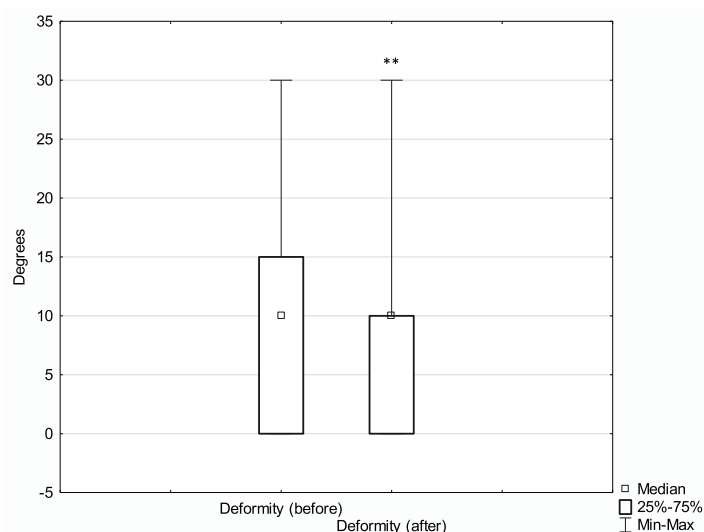


Fig. 10 Median leg deformity before and after treatment with the classic method; $**p \leq 0.01$

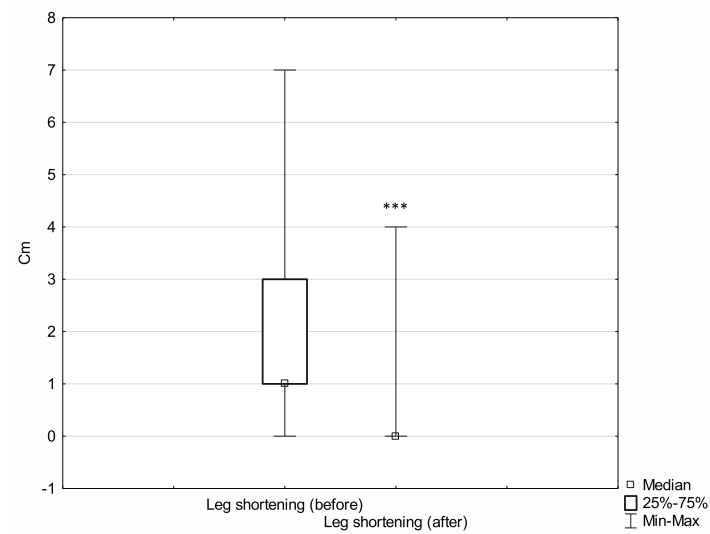


Fig. 11 Median leg shortening before and after treatment with the Ilizarov method; $***p \leq 0.001$

and bone realignment (in the case of concomitant shortening and deformity).

Binod et al. presented the results of pseudarthrosis treatment via a modified Judet approach in a group of 35 patients. Bone union was achieved in 100% of patients after a mean of 8.24 months [2]. Megas et al. reported the results of 50 patients with nonunion of the tibia being treated with intramedullary nails placed with the use of drilling. Bone union was achieved in 100% of cases; the mean treatment duration was 6 months [17]. Tsang analyzed the effectiveness of exchange nailing in

patients with pseudarthrosis of the tibia and achieved union in 69% of cases. The median time to union was 8.7 months [19]. Elster achieved bone union in 138 out of 172 patients (80.2%) exposed to extracorporeal shock wave therapy (ESWT) over a mean period of 4 months [21]. Harshwal described the results of pseudarthrosis treatment with a mono-lateral external fixator. Bone union was achieved in 91.9% of cases after a mean period of 5 months [20]. Garnavos reviewed the literature on the techniques promoting bone healing in the case of tibial fractures, without the need to remove the

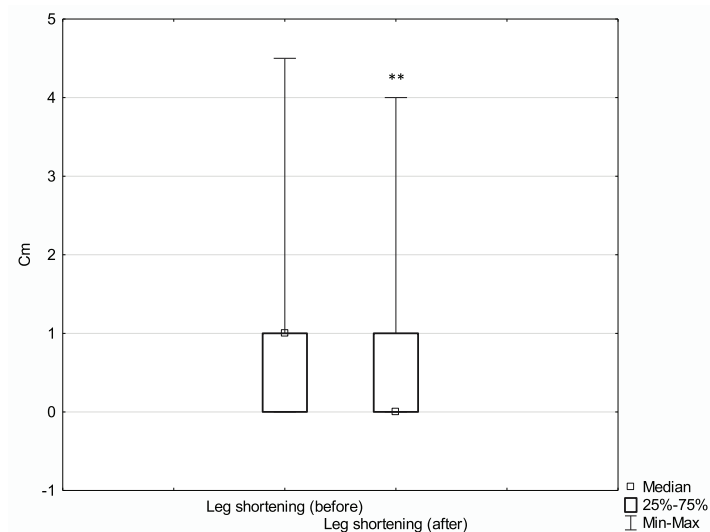


Fig. 12 Median leg shortening before and after treatment with the classic method; $**p \leq 0.01$

inserted intramedullary nails. This review presented the effectiveness of various nonsurgical and surgical techniques [22]. One of such techniques is the Ilizarov method, which is a method used worldwide, particularly in the case of nonunion with an accompanying infection or extensive loss of bone tissue [14, 23–27].

The examples presented above show that there is no single ideal treatment method for pseudarthrosis of the tibia. Treatment success depends largely on identifying the factors responsible for nonunion and selecting the treatment method appropriate for the specific pathological mechanism.

In the group treated with the Ilizarov method, 100% of patients achieved bone union. The median time to union was 203 days, with the median of 192 days for patients with hypertrophic pseudarthrosis and 301 days for patients with atrophic pseudarthrosis. In the control group, bone union was achieved in 51% of patients; the Ilizarov group and the control group differed in terms of the median time to union (203 days and 271 days, respectively); however, this difference reached only borderline significance ($p < 0.091$). In the experimental group, there were 67 excellent, 7 good, and 1 poor ASAMI bone scores; and 48 excellent, 26 good, and 1 poor ASAMI functional scores. This is another piece of evidence supporting a high effectiveness of the Ilizarov method in treating bone nonunion. This effectiveness is likely due to low invasiveness of the surgical technique; stable, multi-planar structure of the fixator; and the fact that it allows early patient mobilization with full weight-bearing, which accelerates bone remodeling.

The initial extent of leg deformity and shortening was corrected in both groups; however, the effect size in patients treated with the Ilizarov method was larger. It should be noted that the Ilizarov group patients had greater initial leg deformity and shortening than control patients. More detailed results are presented in Figs. 9, 10, 11 and 12.

We observed no significant difference in terms of time to union between the group of patients with at least one risk factor for disturbance in fracture healing and the group with no risk factors. The following risk factors were considered: diabetes mellitus, corticosteroid therapy, smoking, alcohol dependence, and advanced lower-extremity vascular disease. The lack of significant difference suggests that the Ilizarov method should be recommended particularly in patients at risk of disturbance in fracture healing.

The most common complication observed in our study population during treatment with an Ilizarov fixator was Kirschner wire pin tract infection. Such infections typically respond well to topical antiseptics and oral antibiotic therapy in an outpatient setting. Deep infections involving soft tissues and bone require

hospitalization, surgical debridement, and Kirschner wire replacement, which significantly lengthen the healing process (median, 189.0 days vs. 248.5 days). Sometimes, peri-implant infections lead to poor treatment outcomes [28–31], hence, the immense importance of a close cooperation between the patient and the treating team, regular follow-up visits, and adherence to doctor's recommendations. The Ilizarov method is not recommended in persons who are obese, mentally ill, or addicted to psychoactive substances.

In summary, our study demonstrated a high effectiveness of the Ilizarov method in the treatment of aseptic posttraumatic pseudarthroses of the tibia. The Ilizarov method seems to be worth considering in all cases where either the patient or the nature of injury is associated with additional risk factors and whenever there is a need for leg deformity correction or leg elongation. The success of treatment depends on thorough preoperative planning, postoperative rehabilitation, and a close cooperation between the patient and the attending physician.

Conclusions

1. The Ilizarov method is characterized by high effectiveness in the treatment of disturbances in tibial fracture healing. This method yields good treatment outcomes even in patients with risk factors for impaired fracture healing.
2. The time to union in pseudarthrosis of the tibia treated via the Ilizarov method is comparable with that achieved with intramedullary nailing.
3. The Ilizarov method offers a greater extent of correction in posttraumatic deformities and helps better correct posttraumatic limb shortening in comparison to the results achieved with internal osteosynthesis methods.
4. ASAMI functional scores are consistent with radiographic evidence (ASAMI bone scores).

Abbreviations

ASAMI: Association for the Study and Application of Methods of Ilizarov; LCP: Locking compression plate; ESWT: Extracorporeal shock wave therapy

Acknowledgements

There was no conflict of interest for all authors. There were no sources of funding.

Authors' contributions

Łukasz Szelerski: 100%, Sławomir Żarek: 80%, Radosław Górski: 70%, Ryszard Górski: 60%, Karol Mochocki: 60%, Piotr Morasiewicz: 80%, Paweł Małydk: 60%. The authors read and approved the final manuscript.

Funding

No sources of funding

Availability of data and materials

Not applicable

Ethics approval and consent to participate

The study was approved by the Institutional Local Review Board (Warsaw Medical University)

Consent for publication

Approved

Competing interests

No conflict of interest for all authors

Author details

¹Department of Orthopedics and Musculoskeletal Traumatology, Medical University of Warsaw, Lindleya 4, 02-005 Warsaw, Poland. ²Department and Clinic of Orthopaedic and Traumatologic Surgery, Wrocław Medical University, Borowska 213, 50-556 Wrocław, Poland.

Received: 13 March 2020 Accepted: 5 May 2020

Published online: 19 May 2020

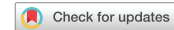References

- M. Tall, "Treatment of aseptic tibial shaft non-union without bone defect," (in eng), *Orthop Traumatol Surg Res*, vol. 104, no. 1 s, pp. S63-9, Feb 2018, doi: 10.1016/j.otsr.2017.05.028. *Orthop Traumatol Surg Res*.
- B. Binod, S. Nagmani, B. Bigyan, J. Rakesh, and A. Prashant, "Atrophic, aseptic, tibial nonunion: how effective is modified Judet's osteoperiosteal decortication technique and buttress plating?," (in eng), *Arch Orthop Trauma Surg*, vol. 136, no. 8, pp. 1069-76, Aug 2016, doi: 10.1007/s00402-016-2488-7. *Arch Orthop Trauma Surg*.
- N. B. Wani and B. Syed, "Ilizarov ring fixator in the management of infected non-unions of tibia," (in eng), *Sicot j*, vol. 1, p. 22, Jul 29 2015, doi: 10.1051/sicotj/2015022. *Sicot j*.
- J. J. Meleppuram and S. Ibrahim, "Experience in fixation of infected non-union tibia by Ilizarov technique - a retrospective study of 42 cases," (in eng), *Rev Bras Ortop*, vol. 52, no. 6, pp. 670-5, 2017 Nov-Dec 2017, doi: 10.1016/j.rboe.2016.11.008.
- T. E. McMillan and A. J. Johnstone, "Technical considerations to avoid delayed and non-union," (in eng), *Injury*, vol. 48 Suppl 1, pp. S64-8, 2017, doi: 10.1016/j.injury.2017.04.019.
- E. Santolini, R. West, and P. V. Giannoudis, "Risk factors for long bone fracture non-union: a stratification approach based on the level of the existing scientific evidence," (in eng), *Injury*, vol. 46 Suppl 8, pp. S8-S19, 2015, doi: 10.1016/S0020-1383(15)30049-8.
- Ferreira N, Marais LC. "Management of tibial non-unions according to a novel treatment algorithm," (in eng). *Injury*. 2015;46(12):2422-7. <https://doi.org/10.1016/j.injury.2015.09.040>.
- C. Hierholzer, J. Friederichs, C. Glowalla, A. Woltmann, V. Buhren, and C. von Ruden, "Reamed intramedullary exchange nailing in the operative treatment of aseptic tibial shaft nonunion," (in eng), *Int Orthop*, vol. 41, no. 8, pp. 1647-53, 2017, doi: <https://doi.org/10.1007/s00264-016-3317-x>. *Int Orthop*.
- K. O'Halloran et al., "Will my tibial fracture heal? Predicting nonunion at the time of definitive fixation based on commonly available variables," (in eng), *Clin Orthop Relat Res*, vol. 474, no. 6, pp. 1385-1395, 2016, doi: <https://doi.org/10.1007/s11999-016-4821-4>. *Clin Orthop Relat Res*.
- Fahad S, Habib AA, Awais MB, Umer M, Rashid HU. "Infected non-union of tibia treated with ilizarov external fixator: our experience," (in eng). *Malays Orthop J*. 2019;13(1):36-41. <https://doi.org/10.5704/MOJ.1903.006>.
- M. S. Khan, H. Rashid, M. Umer, I. Qadir, K. Hafeez, and A. Iqbal, "Salvage of infected non-union of the tibia with an Ilizarov ring fixator," (in eng), *J Orthop Surg (Hong Kong)*, vol. 23, no. 1, pp. 52-55, 2015, doi: <https://doi.org/10.1177/230949901502300112>.
- P. Yin et al., "A systematic review and meta-analysis of Ilizarov methods in the treatment of infected nonunion of tibia and femur," (in eng), *PLoS One*, vol. 10, no. 11, p. e0141973, 2015, doi: 10.1371/journal.pone.0141973. *PLoS One*.
- H. Wang et al., "Quality of life and complications at the different stages of bone transport for treatment infected nonunion of the tibia," (in eng), *Medicine (Baltimore)*, vol. 96, no. 45, p. e8569, Nov 2017, doi: 10.1097/md.0000000000008569. *Medicine (Baltimore)*.
- D. Paley, M. A. Catagni, F. Argnani, A. Villa, G. B. Benedetti, and R. Cattaneo, "Ilizarov treatment of tibial nonunions with bone loss," (in eng), *Clin Orthop Relat Res*, no. 241, pp. 146-65, 1989.
- R. Cattaneo, M. Catagni, and E. E. Johnson, "The treatment of infected nonunions and segmental defects of the tibia by the methods of Ilizarov," (in eng), *Clin Orthop Relat Res*, no. 280, pp. 143-52, 1992.
- M. S. Thiese, B. Ronna, and U. Ott, "P value interpretations and considerations," (in eng), *J Thorac Dis*, vol. 8, no. 9, pp. E928-31, Sep 2016, doi: 10.21037/jtd.2016.08.16.
- P. Megas, A. Saridis, A. Kouzelis, A. Kallivokas, S. Mylonas, and M. Tyllianakis, "The treatment of infected nonunion of the tibia following intramedullary nailing by the Ilizarov method," (in eng), *Injury*, vol. 41, no. 3, pp. 294-299, 2010, doi: <https://doi.org/10.1016/j.injury.2009.09.013>. *Injury*.
- P. Megas, E. Panagiotopoulos, S. Skriviliotakis, and E. Lambiris, "Intramedullary nailing in the treatment of aseptic tibial nonunion," (in eng), *Injury*, vol. 32, no. 3, pp. 233-239, 2001, doi: [https://doi.org/10.1016/S0020-1383\(00\)00181-9](https://doi.org/10.1016/S0020-1383(00)00181-9). *Injury*.
- S. T. Tsang, L. A. Mills, J. Frantzias, J. P. Baren, J. F. Keating, and A. H. Simpson, "Exchange nailing for nonunion of diaphyseal fractures of the tibia: our results and an analysis of the risk factors for failure," (in eng), *Bone Joint J*, vol. 98-b, no. 4, pp. 534-41, 2016, doi: 10.1302/0301-620x.98b4.34870. *Bone Joint J*.
- R. K. Harshwal, S. S. Sankhala, and D. Jalan, "Management of nonunion of lower-extremity long bones using mono-lateral external fixator—report of 37 cases," (in eng), *Injury*, vol. 45, no. 3, pp. 560-567, 2014, doi: <https://doi.org/10.1016/j.injury.2013.11.019>. *Injury*.
- E. A. Elster, A. Stojadinovic, J. Forsberg, S. Shawen, R. C. Andersen, and W. Schaden, "Extracorporeal shock wave therapy for nonunion of the tibia," (in eng), *J Orthop Trauma*, vol. 24, no. 3, pp. 133-141, 2010, doi: <https://doi.org/10.1097/BOT.0b013e3181b26470>. *J Orthop Trauma*.
- C. Garnavos, "Treatment of aseptic non-union after intramedullary nailing without removal of the nail," (in eng), *Injury*, vol. 48 Suppl 1, pp. S76-s81, 2017, doi: 10.1016/j.injury.2017.04.022. *Injury*.
- M. Inam, M. Saeed, I. Khan, A. Durrani, A. Satar, and M. Arif, "Outcome of ilizarov fixator in tibial non-union," (in eng), *J Pak Med Assoc*, vol. 65, no. 11 Suppl 3, pp. S94-9, Nov 2015. *J Pak Med Assoc*.
- K. Aktuglu, K. Erol, and A. Vahabi, "Ilizarov bone transport and treatment of critical-sized tibial bone defects: a narrative review," (in eng), *J Orthop Traumatol*, vol. 20, no. 1, p. 22, Apr 16 2019, doi: 10.1186/s10195-019-0527-1. *J Orthop Traumatol*.
- Y. Ozturkmen, C. Dogrul, and M. Karli, "Results of the Ilizarov method in the treatment of pseudoarthrosis of the lower extremities," (in tur), *Acta Orthop Traumatol Turc*, vol. 37, no. 1, pp. 9-18, 2003. *Acta Orthop Traumatol Turc*.
- R. D. Ahmad Khan, M. A. Maqbool, and A. Yasin, "Effectiveness of ilizarov frame fixation on functional outcome in aseptic tibial gap non-union," (in eng), *J Pak Med Assoc*, vol. 65, no. 11 Suppl 3, pp. S179-85, Nov 2015.
- E. Garcia-Cimbrelo and J. C. Marti-Gonzalez, "Circular external fixation in tibial nonunions," (in eng), *Clin Orthop Relat Res*, no. 419, pp. 65-70, Feb 2004. *Clin Orthop Relat Res*.
- Y. Ozturkmen, M. Karamehmetoglu, H. Karadeniz, I. Azboy, and M. Caniklioglu, "Acute treatment of segmental tibial fractures with the Ilizarov method," (in eng), *Injury*, vol. 40, no. 3, pp. 321-6, Mar 2009, doi: <https://doi.org/10.1016/j.injury.2008.07.013>. *Injury*.
- S. Britten, A. Ghaz, B. Duffield, and P. V. Giannoudis, "Ilizarov fixator pin site care: the role of crusts in the prevention of infection," (in eng), *Injury*, vol. 44, no. 10, pp. 1275-8, Oct 2013, doi: <https://doi.org/10.1016/j.injury.2013.07.001>. *Injury*.
- K. N. Subramanyam, A. V. Mundargi, R. Potarlanka, and P. Khanchandani, "No role for antiseptics in routine pin site care in Ilizarov fixators: a randomised prospective single blinded control study," (in eng), *Injury*, vol. 50, no. 3, pp. 770-776, Mar 2019, doi: <https://doi.org/10.1016/j.injury.2019.01.031>. *Injury*.
- K. Hamahashi, Y. Uchiyama, Y. Kobayashi, and M. Watanabe, "Delayed methicillin-resistant Staphylococcus aureus-induced osteomyelitis of the tibia after pin tract infection: two case reports," (in eng), *J Med Case Rep*, vol. 11, no. 1, p. 23, Jan 31 2017, doi: 10.1186/s13256-016-1187-x. *J Med Case Rep*.

Publisher's Note

Springer Nature remains neutral with regard to jurisdictional claims in published maps and institutional affiliations.

8.3. The outcomes of Ilizarov treatment in aseptic nonunions of the tibia stratified by a treatment strategies and surgical techniques.



OPEN The outcomes of Ilizarov treatment in aseptic nonunions of the tibia stratified by treatment strategies and surgical techniques

Łukasz Szelterski¹✉, Andżelika Pajchert-Kozłowska², Sławomir Żarek¹, Radosław Górski¹, Paweł Małydyk¹ & Piotr Morasiewicz^{2,3}

Nonunions of the tibia, particularly those located in the distal third of the bone, are relatively common in clinical practice. There is no gold standard for the treatment of nonunions of the tibia. The purpose of our study was to assess the results of treatment with the Ilizarov method in patients with aseptic nonunions of the tibia, depending on the employed treatment strategies and surgical techniques. A total of 75 patients with Ilizarov treatment of aseptic nonunions of the tibia were evaluated in the study. The patients's mean age at the beginning of treatment was 46 years. The mean follow-up period was 10 years and 11 months. The evaluated patients underwent either closed technique or open technique. The operators used one of two treatment strategies: neutral fixation without compression or continued compression. The following were assessed: rates of union, ASAMI bone scores, ASAMI functional scores, treatment time, complications, duration of hospital stay. Bone union was achieved in all of the 75 evaluated patients. The results of most analyses showed no significant differences in the assessed variables, except for the ASAMI functional scores, which were higher in the group of patients who underwent closed surgery ($Me = 6.00$ vs. $Me = 4.00$). We observed better ASAMI functional score outcomes in the patients who underwent closed fixation than in the open fixation group. The different surgical techniques and treatment strategies had no effect on the number of complications, rates of bone union, length of hospital stay, duration of Ilizarov treatment, or ASAMI bone scores. For managing nonunions of the tibia we recommend the technique of closed fixation without continued compression. The Ilizarov method in the treatment of nonunions of the tibia gives good outcomes.

Nonunions of the tibia, particularly those located in the distal third of the bone, are relatively common in clinical practice¹⁻⁴. Despite of this, they pose a serious therapeutic challenge for orthopedic surgeons^{1-3,5-14}. Nonunions of the tibia may be associated with: low-density bone tissue, bone loss, adjacent soft-tissue damage, limb shortening, limb deformities, and joint contractures (Fig. 1). All of these adversely affect the course of treatment and increase the risk of treatment failure^{1-5,7-22}. In nonunions of the tibia, the Ilizarov method helps achieve bone union, eliminate possible infections, equalize limb length, and correct any deformities that may have developed over the course of treatment^{1-5,7-15,17-19,21,22}.

Various strategies and surgical techniques employing the Ilizarov method have been reported for treating nonunions of the tibia¹⁻²². The specific strategies or techniques are selected based on bone tissue density and vitality, limb shortening and deformity, the shape of bone fragments, condition of soft tissues, presence of infection, and operator's preferences^{1-5,7,12,14-16,20}. There is no gold standard for the treatment of nonunions of the tibia. Moreover, there are not many studies comparing the different tactics of surgical management^{7,20}. Some authors claim that bone transport combined with the use of external fixators carries a higher risk of complications and yields worse outcomes in comparison with other methods of tibial nonunions treatment^{2,5,11}. Most of the available analyses concern infected nonunions of the tibia^{1,2,6-16,18-22}, whereas few reports discuss the treatment of tibia nonunion that is uncomplicated by infection^{3-5,17}.

¹Department of Orthopedics and Musculoskeletal Traumatology, Medical University of Warsaw, Lindleya 4, 02-005 Warsaw, Poland. ²Department and Clinic of Orthopaedic and Traumatologic Surgery, Wrocław Medical University, Borowska 213, 50-556 Wrocław, Poland. ³Department of Orthopaedic and Trauma Surgery, University Hospital in Opole, Institute of Medical Sciences, University of Opole, Witosa 26, 41-405 Opole, Poland. ✉email: L.szelterski@gmail.com

1.3. The outcomes of Ilizarov treatment in aseptic nonunions of the tibia stratified by a treatment strategies and surgical techniques.

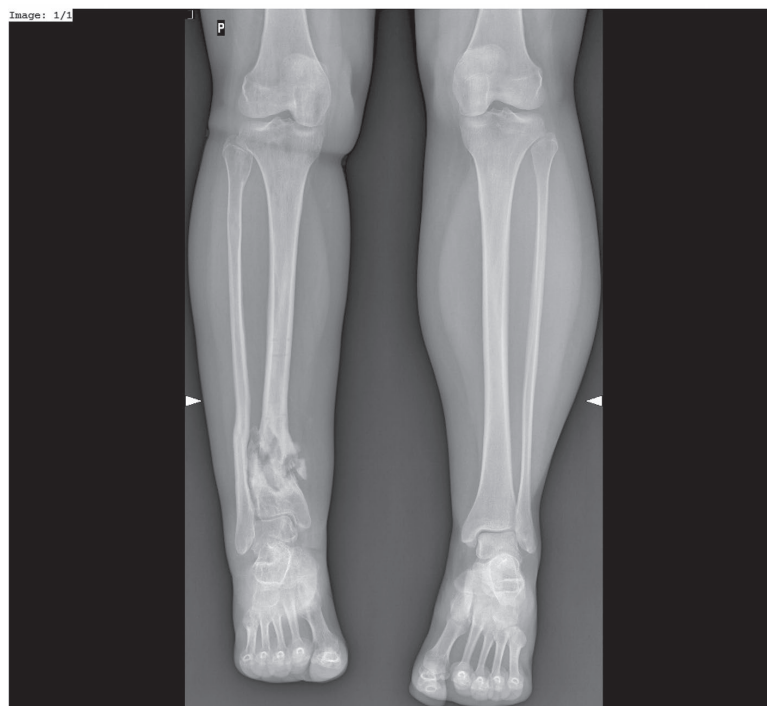

Figure 1. Hypertrophic non-union of 1/3 distal tibia a-p view.

The purpose of our study was to assess the results of treatment with the Ilizarov method in patients with aseptic nonunions of the tibia, depending on the employed treatment strategies and surgical techniques (Figs. 2, 3).

Materials and methods

We evaluated 125 patients with nonunions of the tibia treated with the Ilizarov method over the years 2000–2016. The inclusion criteria were the patient's informed consent, nonunions of the tibia treated with the Ilizarov method, absence of infection, shortening of the limb < 1 cm, accessibility of complete clinical and radiographic records from the course of treatment, minimum follow-up period of 3 years after treatment completion. A total of 75 patients (23 females and 52 males) met the inclusion criteria and were evaluated in the study. The patients' mean age at the beginning of treatment was 46 years (15–84 years). The mean follow-up period was 10 years and 11 months (ranging from 38.7 months to 19 years).

59 of them were treated operatively previously, usually by open reduction and internal fixation with three cortical screws or monolateral external fixator. A few had stabilization with intramedullary nail. In these cases we removed blocking screws and put an Ilizarov external fixator to compress the gap. 16 of them were firstly treated with the cast.

The study was approved by the Institutional Local Review Board of Warsaw Medical University. All methods were carried out in accordance with relevant guidelines and regulations. Informed consent was obtained from all subjects.

All surgical procedures were conducted by three experienced orthopedic surgeons. In the case of nonunions of the proximal and middle thirds of the tibia, the Ilizarov external fixator consisted of four rings fixed to the tibia and fibula with Kirschner wires. In the case of nonunions involving the distal tibial metaphysis or epiphysis, the Ilizarov fixator consisted of three rings (fixed to the tibia and fibula with Kirschner wires) and a foot frame stabilized with three olive wires.

Each patient admitted to the ward was carefully examined before. We checked level of C-reactive protein and procalcitonin to determine signs of active infection. We assessed the X-ray and looked for signs of sequestrum or bone necrosis. In questionable cases we ordered MRI.

The treatment of nonunions of the tibia with the Ilizarov method was conducted with various strategies and surgical techniques, selected based on the condition of bone and soft tissues, type of nonunions, shape of bone fragments, limb length discrepancy, limb deformity, and operator's preference. The selected tactics of surgical management can be divided into two techniques and two strategies. The evaluated patients underwent either closed (technique 1) or open (technique 2, with open, small resection of bone fragments, with adaptation of the

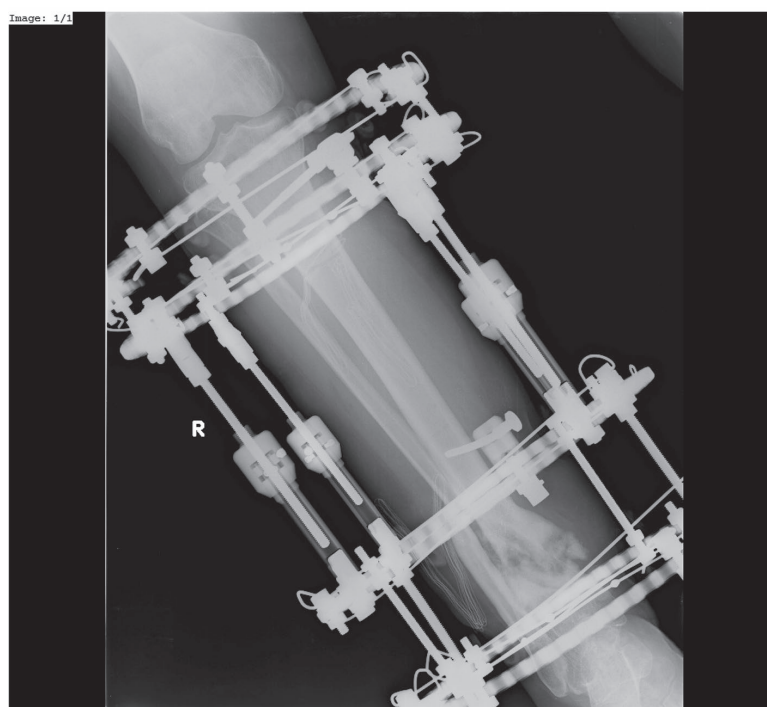


Figure 2. Hypertrophic non-union of 1/3 distal tibia treated by Ilizarov External Fixator (a–p view).

edges of the nonunion and stabilization). The operators used one of two treatment strategies: either neutral fixation without compression (strategy 1) or continued compression (adjusted by 0.25 mm every 3 days) until bone union within the location of the nonunion was achieved, as confirmed by radiographic and clinical evidence (strategy 2). All patients underwent fibular osteotomy. We used to cut fibula routinely, to ensure that during stabilization or compression of the nonunion, the fibula does not block or stiffen tibia.

The patients were also divided into subgroups based on the surgical technique. These subgroups comprised 48 patients (group 1) who underwent closed fixation of the nonunion and 27 patients (group 2) who underwent open, small resection of bone fragments, with adaptation of the edges of the nonunion and stabilization.

Divided in terms of the treatment strategy the subgroups of patients comprised 38 patients (group 1) where no compression was exerted, 20 patients (group 2) with continued compression following a closed fixation procedure, and 17 patients (group 3) with continued compression following an open fixation procedure.

The choice of technique was dependent on the type of pseudarthrosis. Hypertrophic pseudarthroses were treated with a closed technique, whereas in atrophic pseudarthroses a small incision was made to decorticate (“scarify”) the surfaces of adjacent bone fragments, followed by stabilization of the pseudarthrosis with an Ilizarov fixator. This latter technique was classified as “open”. The use of compression, and its type, (i.e. the choice of treatment strategy) depended on the operators’ individual preferences, which were influenced by our surgical team’s learning curve in conducting Ilizarov fixation.

Walking with the use of two elbow crutches was initiated on postoperative day 1. Over the course of Ilizarov treatment, patients were encouraged to bear more and more weight on the operated limb until they could discard the crutches and walk with full weight bearing. Follow-up visits, including follow-up X-rays, were scheduled in 2–6-week intervals.

The Ilizarov external fixators were removed after bone union within the nonunion was confirmed radiographically and clinically. The radiographic criterion of union was the presence of at least 3 out of 4 cortices or continuous trabecular bridging between the bone fragments in anteroposterior and lateral views. The clinical criteria were the absence of pain, absence of pathological mobility, and absence of crural deformity on fixator dynamization and forcible attempts at movement near the healing nonunion. Once the Ilizarov fixator was removed, the patients were advised to walk with the help of two elbow crutches with partial weight-bearing on the operated limb over a period of 3–6 weeks. Weight bearing was gradually increased, depending on the radiographic evidence of progress in bone remodeling at the site of pseudarthrosis.

Clinical and radiographic outcomes were assessed based on the medical records produced over the course of treatment and at the follow-up visit at least 3 year after treatment completion.

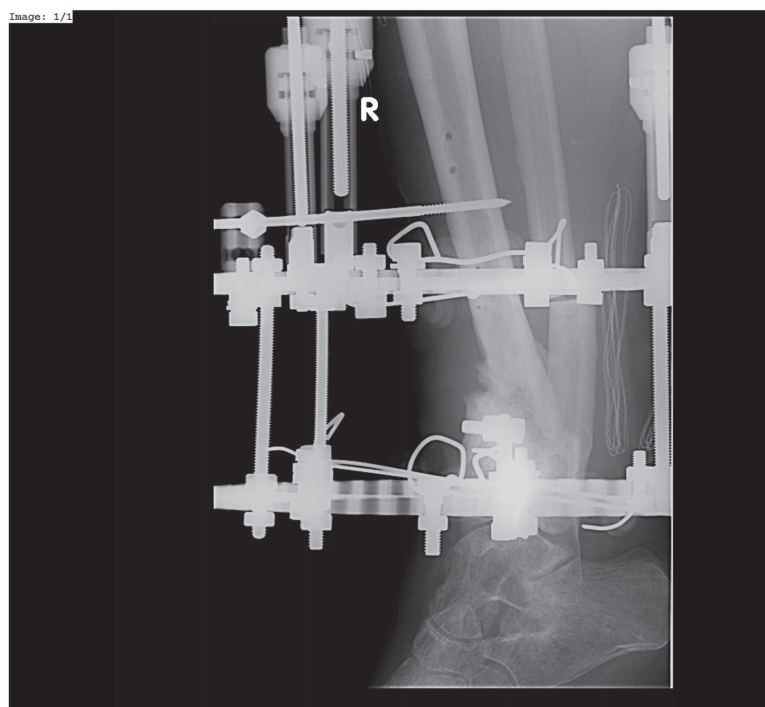


Figure 3. Hypertrophic non-union of 1/3 distal tibia treated by Ilizarov External Fixator (lateral view).

The following were assessed: rates of union, the Association of the Study and Application of the Method of Ilizarov (ASAMI) bone scores^{23,24}, ASAMI functional scores^{23,24}, treatment time, total number of complications per patient (refracture, secondary/persistent deformity, secondary/persistent limb length discrepancy, implant loosening and/or damage, implant-site infections, nerve damage, vascular damage, amputation, edema), duration of hospital stay.

The ASAMI bone scores were based on four parameters: infection, bone union, deformity, and limb length inequality^{23,24}. The ASAMI functional scores were based on four parameters: stiff equinus foot position at the ankle joint, patient activity, significant limp, pain, and reflex sympathetic dystrophy^{23,24}. The assessments were conducted in the whole study group collectively and in the individual surgical-technique and treatment-strategy subgroups separately.

Statistical analyses were conducted with STATISTICA 13.3. This software was used to obtain descriptive statistics along with Shapiro–Wilk test results for normality of distribution of all variables in the form of quantitative measurements in the groups of patients who underwent open or closed fixation procedures. Subsequently, Mann–Whitey U test and Kruskal–Wallis H test (one-way ANOVA on ranks) were used for calculating the differences between study groups. The level of statistical significance was adopted at $\alpha = 0.05$; however, p-values between 0.05 and 0.1 were interpreted as showing a trend toward significance.

Ethics approval and consent to participate. The study was approved by the Institutional Local Review Board of Warsaw Medical University. All methods were carried out in accordance with relevant guidelines and regulations.

Consent for publication. Written informed consent was obtained from the patient for publication of this case report and any accompanying images.

Results

Bone union was achieved in all of the 75 evaluated patients (100%). The median time to union was 203 days, with the median of 192 days for patients with hypertrophic pseudarthrosis and 301 days for patients with atrophic pseudarthrosis.

	<i>M</i>	<i>Me</i>	<i>SD</i>	<i>Sk</i>	<i>Kurt</i>	<i>Min</i>	<i>Max</i>	<i>S-W</i>	<i>p-value</i>
Length of hospital stay (days)	15.89	11.00	9.35	1.15	0.68	4.00	39.00	0.87	0.003
Ilizarov treatment duration (days)	251.11	218.00	150.29	2.16	6.62	83.00	810.00	0.82	<0.001
ASAMI bone score	9.11	10.00	2.56	-2.62	5.27	2.00	10.00	0.37	<0.001
ASAMI functional score	4.89	4.00	1.01	0.24	-2.11	4.00	6.00	0.63	<0.001
Number of complications	0.44	0.00	0.64	1.17	0.40	0.00	2.00	0.69	<0.001

Table 1. Descriptive statistics and Shapiro–Wilk test results for quantitative variables in the patients who underwent open fixation procedures ($n = 27$). *M* mean, *Me* median, *SD* standard deviation, *Sk*, skewness, *Kurt*, kurtosis, *Min* minimum, *Max* maximum, *S-W* Shapiro–Wilk test result, *p-value* significance of normality of distribution.

	<i>M</i>	<i>Me</i>	<i>SD</i>	<i>Sk</i>	<i>Kurt</i>	<i>Min</i>	<i>Max</i>	<i>S-W</i>	<i>p-value</i>
Length of hospital stay (days)	14.40	10.50	11.86	2.48	8.10	4.00	68.00	0.74	<0.001
Ilizarov treatment duration (days)	226.40	192.50	115.86	1.82	3.67	84.00	630.00	0.82	<0.001
ASAMI bone score	9.13	10.00	2.61	-2.73	5.85	0.00	10.00	0.36	<0.001
ASAMI functional score	5.42	6.00	1.16	-2.58	8.78	0.00	6.00	0.53	<0.001
Number of complications	0.27	0.00	0.49	1.60	1.76	0.00	2.00	0.57	<0.001

Table 2. Descriptive statistics and Shapiro–Wilk test results for quantitative variables in the patients who underwent closed fixation procedures ($n = 48$). *M* mean, *Me* median, *SD* standard deviation, *Sk*, skewness, *Kurt*, kurtosis, *Min* minimum, *Max* maximum, *S-W* Shapiro–Wilk test result, *p-value* significance of normality of distribution.

	<i>U</i>	<i>Z</i>	<i>p-value</i>	η^2
Length of hospital stay (days)	516.00	-1.46	0.145	0.03
Ilizarov treatment duration (days)	576.50	-0.78	0.433	0.01
ASAMI bone score	645.00	0.05	0.959	<0.01
ASAMI functional score	457.50	2.51	0.012	0.08
Number of complications	563.00	-1.17	0.240	0.02

Table 3. Mann–Whitney U test results for selected quantitative variables, stratified by the surgical technique (open vs. closed) ($N = 75$). *U* and *Z* Mann–Whitney U test statistics, *p-value* level of significance, η^2 (eta-squared) a measure of effect size for Mann–Whitney U test.

Surgical techniques. ASAMI bone and functional scores, Ilizarov treatment duration, the length of hospital stay, and the number of complications in patients treated with the open and closed technique were presented in Tables 1 and 2.

A series of Mann–Whitney U tests were conducted to assess the differences in the values of selected variables (duration of hospital stay, time to union, ASAMI bone score, ASAMI functional score, number of complications) in the subgroups of patients who underwent open ($n = 27$) and closed ($n = 48$) surgery. The results of most analyses showed no significant differences in the assessed variables, except for the ASAMI functional scores, which were higher in the group of patients who underwent closed surgery ($Me = 6.00$ vs. $Me = 4.00$). Detailed data were presented in Table 3.

Treatment strategies. The duration of Ilizarov-method treatment, length of hospital stay, number of complications, and ASAMI bone and functional scores in patients who underwent a no-compression Ilizarov treatment, continued compression following a ‘closed’ surgery, and continued compression following an ‘open’ surgery were presented in Tables 4, 5, and 6.

A series of Kruskal–Wallis tests were conducted in order to assess differences in the values of selected variables (length of hospital stay, time to union, ASAMI bone score, ASAMI functional score, number of complications) between the groups of patients subjected to a neutral (no compression) treatment strategy ($n = 38$) and those subjected to compression following ‘closed’ ($n = 20$) and ‘open’ ($n = 17$) surgery. The analysis results proved not to be significant, which indicates a lack of correlation between the individual variables and the treatment technique.

	<i>M</i>	<i>Me</i>	<i>SD</i>	<i>Sk</i>	<i>Kurt</i>	<i>Min</i>	<i>Max</i>	<i>S-W</i>	<i>p-value</i>
Length of hospital stay (days)	15.34	11.00	10.61	1.21	0.22	4.00	39.00	0.81	<0.001
Ilizarov treatment duration (days)	255.03	204.00	155.94	1.90	3.92	84.00	810.00	0.80	<0.001
ASAMI bone score	8.68	10.00	3.09	-2.00	2.21	0.00	10.00	0.45	<0.001
ASAMI functional score	5.16	6.00	1.28	-1.93	5.42	0.00	6.00	0.63	<0.001
Number of complications	0.32	0.00	0.53	1.40	1.13	0.00	2.00	0.61	<0.001

Table 4. Descriptive statistics and Shapiro–Wilk test results for quantitative variables in the patients who underwent Ilizarov treatment with no compression, $n = 38$). *M* mean, *Me* median, *SD* standard deviation, *Sk* skewness, *Kurt* kurtosis, *Min* minimum, *Max* maximum, *S-W* Shapiro–Wilk test result, *p-value* significance of normality of distribution.

	<i>M</i>	<i>Me</i>	<i>SD</i>	<i>Sk</i>	<i>Kurt</i>	<i>Min</i>	<i>Max</i>	<i>S-W</i>	<i>p-value</i>
Length of hospital stay (days)	15.05	11.00	14.42	2.83	9.77	4.00	68.00	0.67	<0.001
Ilizarov treatment duration (days)	190.85	169.00	66.61	0.76	-0.17	98.00	335.00	0.93	0.182
ASAMI bone score	9.20	10.00	2.46	-2.89	7.04	2.00	10.00	0.35	<0.001
ASAMI functional score	5.50	6.00	0.89	-1.25	-0.50	4.00	6.00	0.54	<0.001
Number of complications	0.25	0.00	0.44	1.25	-0.50	0.00	1.00	0.54	<0.001

Table 5. Descriptive statistics and Shapiro–Wilk test results for quantitative variables in the patients who underwent closed fixation procedures with subsequent continued compression ($n = 20$). *M* mean, *Me* median, *SD* standard deviation, *Sk* skewness, *Kurt* kurtosis, *Min* minimum, *Max* maximum, *S-W* Shapiro–Wilk test result, *p-value* significance of normality of distribution.

	<i>M</i>	<i>Me</i>	<i>SD</i>	<i>Sk</i>	<i>Kurt</i>	<i>Min</i>	<i>Max</i>	<i>S-W</i>	<i>p-value</i>
Length of hospital stay (days)	13.88	11.00	6.97	1.05	0.41	4.00	30.00	0.88	0.030
Ilizarov treatment duration (days)	243.47	232.00	108.75	0.72	0.73	83.00	496.00	0.95	0.462
ASAMI bone score	10.00	10.00	0.00	0.00	0.00	10.00	10.00	0.00	-
ASAMI functional score	5.06	6.00	1.03	-0.13	-2.27	4.00	6.00	0.64	<0.001
Number of complications	0.47	0.00	0.72	1.27	0.40	0.00	2.00	0.68	<0.001

Table 6. Descriptive statistics and Shapiro–Wilk test results for quantitative variables in the patients who underwent open fixation procedures with subsequent continued compression ($n = 17$). *M* mean, *Me* median, *SD* standard deviation, *Sk* skewness, *Kurt* kurtosis, *Min* minimum, *Max* maximum, *S-W* Shapiro–Wilk test result, *p-value* significance of normality of distribution.

Discussion

The Ilizarov method is recommended by a number of authors for treating nonunion of the tibia, as it is highly effective in achieving bone union, treatment of a possible infection, correcting limb length discrepancy and axial malalignment, and eliminating joint contractures^{1–5,7–15,17–19}.

There are various recommended treatment strategies of nonunions of the tibia employing the Ilizarov method^{2–5,7–17,19–22}. Good treatment outcomes have been demonstrated with the use of various treatment strategies^{2–8,11–16,18–20}. These include: fixation alone^{9,12,15,17,18}; fixation and compression^{7,20}; fixation, segmental resection, and bone transport^{2,4,6,12,14,15,19–21}; and fixation, resection, and compression with bone transport^{3,7,8,10,11,13,14,20}. Eralp observed good treatment outcomes in infected nonunions of the tibia treated by means of either combined fixation and compression or combined fixation, resection, and compression with bone transport⁷. However, various surgical techniques and treatment strategies may affect the outcomes in ways that are not known at this time. McNally et al. assessed the effect of four different treatment strategies and techniques used in infected pseudarthrosis of the tibia on treatment outcomes in 79 patients²⁰. These strategies and techniques were: monofocal distraction, monofocal compression, bifocal compression/distraction, and bone transport²⁰. Post-treatment infection recurrence was observed in three patients from the monofocal compression subgroup. Primary bone union rates were the lowest (73.7%) in the monofocal compression subgroup and the highest in the bifocal compression/distraction (93.8%) and monofocal distraction (96.2%) subgroups. The authors concluded by advising against the use of monofocal compression in the treatment of pseudarthrosis of the tibia²⁰.

Our study demonstrated bone union in 100% of patients, which is an outcome comparable to, or even slightly better than, those reported in literature (73.7–100%) Table 7^{1–13,15–22}. The treatment strategy and surgical technique showed no effect on the proportion of patients who achieved bone union in the individual subgroups.

There have been no studies assessing the number of complications depending on the employed treatment strategy and surgical technique. Our study population, depending on the subgroup, developed anywhere from

References	Number of patients	Bone union (%)	Complications per patient
Yin et al. ¹	590	97.8	
Peng et al. ²	58	100	0.67
Schoenleber et al. ³	8	100	0.875
Zhang et al. ⁴	25	100	0.2
Abuomira et al. ⁵	55	89	1.2
Baruah et al. ⁶	50	98	
Eralp et al. ⁷	13	92.3	1.38
Hosny et al. ⁸	11	100	1.27
Khan et al. ⁹	24	87	
Madhusudhan et al. ¹⁰	22	81.8	2.01
Magadam et al. ¹¹	25	96	
Meleppuram et al. ¹⁵	42	100	1.6
Sahu et al. ¹⁶	60	100	
Sanders et al. ¹⁷	19	84.2	
Shahid et al. ¹⁸	12	100	
Wang et al. ¹⁹	15	100	
Wani et al. ¹²	26	100	2.27
Yin et al. ¹³	65	100	
McNally et al. ²⁰	79	73.7–96.2	
Drózdź et al. ²¹	54	86	
Marsh et al. ²²	46	87	
Current study	75	100	0.25–0.45

Table 7. Comparison of treatment results for nonunion of the tibia.

0.25 to 0.47 complications per patient, which is a slightly better result than those reported in literature, which range from 0.67 to 2.27, Table 7^{2–4,19}. The employed treatment strategies and surgical techniques were observed to have no effect on the mean number of complications per patient.

There are no available reports from studies assessing the duration of treatment with an external fixator stratified by different treatment strategies and surgical techniques. Overall, the mean duration of treatment ranges from 5.8 months to 13.5 months^{2–6,8,9,16,19}. These figures are similar to ours. We observed no effect of the evaluated treatment strategies or surgical techniques on Ilizarov treatment duration.

ASAMI bone scores reported by Abuomira were 51% excellent, 33% good, 9% fair, and 7% poor⁵. Khan observed 25% excellent, 58.3% good, 4.2% fair, and 12.5% poor ASAMI bone scores⁹. Meleppuram achieved 60% excellent, 15% good, and 25% fair ASAMI bone scores¹⁵. None of the authors cited here assessed the ASAMI bone scores stratified by the employed treatment strategy and surgical technique.

The treatment strategies and surgical techniques employed in our evaluated patient population yielded no significant differences in the resulting ASAMI bone scores.

The ASAMI functional scores reported by Abuomira were 45% excellent, 38% good, 9% fair, and 7% poor⁵. Khan observed 33.3% excellent, 50% good, 8.35% fair, and 8.35% poor ASAMI functional scores⁹. Meleppuram reported 55% excellent, 30% good, 5% fair, and 10% poor ASAMI functional scores¹⁵. The relevant literature contains no studies assessing ASAMI functional scores stratified by the employed surgical technique and treatment strategy.

In our study, treatment strategy was observed to have no effect on the ASAMI functional score. However, when it comes to surgical techniques, the patients who underwent closed fixation achieved significantly higher ASAMI functional scores than the open-fixation patients. This may be a result of better soft-tissue and surgical-wound healing.

We are aware of the fact that treatment of infected and aseptic pseudarthroses may produce different outcomes. Unfortunately, there is a scarcity of papers addressing aseptic pseudarthrosis treatment in the available relevant literature. Our study is one of the first ones to analyze the available techniques and strategies employed in treating pseudarthroses with an Ilizarov fixator.

The available literature reports inform us that the mean length of hospital stay for treating patients with nonunions of the tibia with an external fixator ranges from 5 to 105 days^{4,12,16}. These statistics are slightly worse than those achieved in our study. We observed no effect of the employed surgical technique or treatment strategy on the length of hospital stay.

The most common complication observed in our study population during treatment with an Ilizarov fixator was Kirschner wire pin tract infection. Such infections typically respond well to topical antiseptics and oral antibiotic therapy in an outpatient setting. Deep infections involving soft tissues and bone require hospitalization, surgical debridement, and Kirschner wire replacement, which significantly lengthens the healing process (median: 189.0 days vs. 248.5 days).

Bone transport is a more complex procedure than that of employing compression/distraction. There may be problems with achieving good contact of bone ends and ensuring bone union at the docking site; moreover, more complications may develop, and the duration of treatment may be longer⁵. Open fixation procedures in patients with nonunions are more complex than closed fixation. Continued compression is more bothersome for nonunions patients than neutral fixation without compression.

We observed better ASAMI functional score outcomes in the patients who underwent closed fixation than in the open fixation group.

The different surgical techniques had no effect on the number of complications, rates of bone union, length of hospital stay, duration of Ilizarov treatment, or ASAMI bone scores.

The different treatment strategies had no effect on the number of complications, rates of bone union, rates of bone union, length of hospital stay, duration of Ilizarov treatment, ASAMI bone scores, or ASAMI functional scores.

Multicenter, randomized studies are needed in order to compose the guidelines for the treatment of aseptic pseudarthroses of the tibia. Nonetheless, our study can be considered an attempt to assess various techniques and strategies in the treatment of tibial nonunion and present our team's experiences.

For managing nonunions of the tibia we recommend the technique of closed fixation without continued compression.

Nonetheless, the use of the Ilizarov method in the treatment of nonunions of the tibia yields good outcomes irrespective of the employed surgical technique or treatment strategy.

Data availability

Data used in this study are available from the corresponding author on reasonable request.

Received: 9 July 2020; Accepted: 12 November 2020

Published online: 25 November 2020

References

1. Yin, P. *et al.* A systematic review and meta-analysis of ilizarov methods in the treatment of infected nonunion of Tibia and Femur. *PLoS ONE* **10**(11), e0141973. <https://doi.org/10.1371/journal.pone.0141973> (2015).
2. Peng, J. *et al.* Ilizarov bone transport combined with antibiotic cement spacer for infected tibial nonunion. *Int. J. Clin. Exp. Med.* **8**, 10058–10065 (2015).
3. Schoenleber, S. J. & Hutson, J. J. Jr. Treatment of hypertrophic distal tibia nonunion and early malunion with callus distraction. *Foot Ankle Int.* **36**(4), 400–407. <https://doi.org/10.1177/1071100714558509> (2015).
4. Zhang, H., Xue, F. & Xiao, H. Ilizarov method in combination with autologous mesenchymal stem cells from iliac crest shows improved outcome in tibial non-union. *Saudi J. Biol. Sci.* **25**(4), 819–825. <https://doi.org/10.1016/j.sjbs.2016.11.001> (2018).
5. Abuomira, I. E. *et al.* Distraction osteogenesis for tibial nonunion with bone loss using combined Ilizarov and Taylor spatial frames versus a conventional circular frame. *Strat. Trauma Limb. Reconstr.* **11**(3), 153–159 (2016).
6. Baruah, R. K. Ilizarov methodology for infected non union of the Tibia: Classic circular transfixion wire assembly vs. hybrid assembly. *Indian J Orthop.* **41**, 198–203 (2007).
7. Eralp, I. L. *et al.* Treatment of infected nonunion of the juxta-articular region of the distal tibia. *Acta Orthop. Traumatol. Turc.* **50**(2), 139–146. <https://doi.org/10.3944/AOTT.2015.15.0147> (2016).
8. Hosny, G. & Shawky, M. S. The treatment of infected non-union of the tibia by compression-distraction techniques using the Ilizarov external fixator. *Int. Orthop.* **22**(5), 298–302 (1998).
9. Khan, M. S. *et al.* Salvage of infected non-union of the tibia with an Ilizarov ring fixator. *J. Orthop. Surg. (Hong Kong).* **23**(1), 52–55 (2015).
10. Madhusudhan, T. R. *et al.* Outcomes of Ilizarov ring fixation in recalcitrant infected tibial non-unions—A prospective study. *J. Trauma Manag. Outcomes.* **23**(1), 6. <https://doi.org/10.1186/1752-2897-2-6> (2008).
11. Magadum, M. P., Yadav, C. M., Phaneesha, M. S. & Ramesh, L. J. Acute compression and lengthening by the Ilizarov technique for infected nonunion of the tibia with large bone defects. *J. Orthop. Surg. (Hong Kong).* **14**(3), 273–279 (2006).
12. Wani, N. B. & Syed, B. Ilizarov ring fixator in the management of infected non-unions of tibia. *SICOT J.* **29**, 1–22. <https://doi.org/10.1051/sicotj/2015022> (2015).
13. Yin, P. *et al.* Infected nonunion of tibia and femur treated by bone transport. *J. Orthop. Surg. Res.* **10**, 10–49. <https://doi.org/10.1186/s13018-015-0189-5> (2015).
14. Cattaneo, R., Catagni, M. & Johnson, E. E. The treatment of infected nonunions and segmental defects of the tibia by the methods of Ilizarov. *Clin. Orthop. Relat. Res.* **280**, 143–152 (1992).
15. Meleppuram, J. J. & Ibrahim, S. Experience in fixation of infected non-union tibia by Ilizarov technique—A retrospective study of 42 cases. *Rev. Bras. Ortop.* **52**(6), 670–675. <https://doi.org/10.1016/j.rboe.2016.11.008> (2016).
16. Sahu, R. L. & Ranjan, R. Treatment of complex nonunion of the shaft of the tibia using Ilizarov technique and its functional outcome. *Niger Med. J.* **57**(2), 129–133. <https://doi.org/10.4103/0300-1652.182076> (2016).
17. Sanders, D. W., Galpin, R. D., Hosseini, M. & MacLeod, M. D. Morbidity resulting from the treatment of tibial nonunion with the Ilizarov frame. *Can. J. Surg.* **45**, 196–200 (2002).
18. Shahid, M., Hussain, A., Bridgeman, P. & Bose, D. Clinical outcomes of the Ilizarov method after an infected tibial non union. *Arch. Trauma Res.* **2**(2), 71–75. <https://doi.org/10.5812/atr.11300> (2013) (**Epub 2013 Aug 1**).
19. Wang, H. *et al.* Quality of life and complications at the different stages of bone transport for treatment infected nonunion of the tibia. *Medicine (Baltimore).* **96**(45), e8569. <https://doi.org/10.1097/MD.0000000000008569> (2017).
20. McNally, M., Ferguson, J., Kugan, R. & Stubbs, D. Ilizarov treatment protocols in the management of infected nonunion of the Tibia. *J. Orthop. Trauma* **31**(Suppl 5), S47–S54 (2017).
21. Drózd, M., Rak, S., Bartosz, P., Bialecki, J. & Marczyński, W. Results of the treatment of infected nonunions of the lower limbs using the Ilizarov method. *Ortop. Traumatol. Rehabil.* **19**(2), 111–125 (2017).
22. Marsh, D. R., Shah, S., Elliott, J. & Kurdy, N. The Ilizarov method in nonunion, malunion and infection of fractures. *J. Bone Jt. Surg. Br.* **79**(2), 273–279 (1997).
23. Paley, D. *et al.* Ilizarov treatment of tibial nonunions with bone loss. *Clin. Orthop. Relat. Res.* **241**, 146–165 (1989).
24. Catagni, M. A. Classification and treatment of Nonunion. In *Operative Principles of Ilizarov by ASAMI Group*. 190–198 (Williams and Wilkins, Baltimore, 1991).

Author contributions

All authors contributed equally to the preparation of this study. All authors read and approved the final manuscript.

Funding

There was no sources of funding.

Competing interests

The authors declare no competing interests.

Additional information

Correspondence and requests for materials should be addressed to L.S.

Reprints and permissions information is available at www.nature.com/reprints.

Publisher's note Springer Nature remains neutral with regard to jurisdictional claims in published maps and institutional affiliations.



Open Access This article is licensed under a Creative Commons Attribution 4.0 International License, which permits use, sharing, adaptation, distribution and reproduction in any medium or format, as long as you give appropriate credit to the original author(s) and the source, provide a link to the Creative Commons licence, and indicate if changes were made. The images or other third party material in this article are included in the article's Creative Commons licence, unless indicated otherwise in a credit line to the material. If material is not included in the article's Creative Commons licence and your intended use is not permitted by statutory regulation or exceeds the permitted use, you will need to obtain permission directly from the copyright holder. To view a copy of this licence, visit <http://creativecommons.org/licenses/by/4.0/>.

© The Author(s) 2020

9. PODSUMOWANIE

Leczenie pourazowych stawów rzekomych kości piszczelowej wymaga starannego planowania i wyboru techniki operacyjnej, optymalnej z punktu widzenia biologii zrostu kostnego. Kluczowa jest również ocena czynników ryzyka zaburzeń zrostu, zarówno tych ze strony pacjenta, jak i tych związanych z charakterem przebytego urazu.

Wyniki uzyskane w pracy doktorskiej wskazują, że odsetek uzyskanego zrostu kostnego w leczeniu aseptycznych stawów rzekomych za pomocą aparatu Ilizarowa przez przeszkolonego operatora sięga 100 %, niezależnie od lokalizacji w obrębie kości piszczelowej. Stawy rzekome hipertroficzne goją się szybciej, niż atroficzne (192 dni vs 301 dni, $p < 0,05$), co można tłumaczyć wyższym potencjałem proliferacyjnym komórek szpiku i zdolnością różnicowania. Czas gojenia w grupie badanej jest krótszy niż wśród pacjentów leczonych osteosyntezą wewnętrzną (203 dni vs 271 dni, $p = 0,091$), chociaż uzyskane wyniki znajdują się na granicy istotności statystycznej. Wynika to z niskiej liczebności grupy kontrolnej. Potrzebne są badania porównawcze na większej grupie chorych.

Test par Wilcoxon wykazał większy efekt korekcji pourazowego zniekształcenia oraz skrócenia kości piszczelowej u pacjentów leczonych metodą Ilizarowa w porównaniu z grupą kontrolną. Należy przy tym zauważyć, iż pacjenci w grupie badanej mieli wyjściowo większą deformację w stosunku do chorych z grupy kontrolnej. Metoda Ilizarowa jest szeroko wykorzystywana w leczeniu wrodzonych i nabytych zniekształceń kończyn i jej przydatność jest dobrze udokumentowana w literaturze [37–41].

W grupie badanej uzyskano 67 wyników bardzo dobrych, 7 dobrych i 1 zły w zakresie skali radiologicznej ASAMI oraz 48 wyników bardzo dobrych, 26 dobrych i 1 zły w skali funkcjonalnej ASAMI [4, 35].

W dostępnej literaturze na temat leczenia zaburzeń zrostu kości piszczelowej można znaleźć wielu autorów, którzy stosując różne techniki operacyjne uzyskują wysoki odsetek zrostu kostnego. Binod przedstawił rezultaty leczenia stawów rzekomych zmodyfikowaną techniką Judeta na grupie 35 pacjentów. Uzyskał 100% zrostu kostnego w średnim czasie 8,24 miesiąca [15]. Megas przedstawił wyniki leczenia 50 pacjentów, u których zastosował stabilizację śródszpikową połączoną z rozwiercaniem jamy szpikowej. Uzyskał 100 % zrostu w średnim czasie 6 miesięcy [42]. Tsang analizował wyniki leczenia zaburzeń zrostu za pomocą wymiany gwoźdźcia śródszpikowego. Uzyskał zrost w 69% przypadków [43]. W piśmiennictwie można znaleźć

również opracowania dotyczące zastosowania metody Ilizarowa w leczeniu zaburzeń zrostu, ale dotyczą one głównie przypadków zakażonych lub z ubytkiem kostnym, wymagającym transportu wewnętrznego [44-46].

Powyższe przykłady świadczą o tym, że nie istnieje idealna metoda leczenia zaburzeń zrostu. Warto jednak zdefiniować warunki jakie powinna spełnić. Wydaje się, że „koncepcja diamentu” sformułowana przez Giannoudisa i wsp. stanowi dobry przykład postępowania [21, 22]. Minimalizowanie ryzyka zaburzeń zrostu kostnego zależy od: uzyskania odpowiedniej mechanicznie stabilizacji, miniinwazyjnego dostępu operacyjnego zachowującego biologię kości, braku nadmiernego rozciągania odłamów kostnych oraz zastosowania, kiedy jest to niezbędne, przeszczepów kostnych.

Metoda Ilizarowa spełnia powyższe kryteria i odznacza się wysoką skutecznością w leczeniu aseptycznych stawów rzekomych kości piszczelowej. Interesująca wydaje się również obserwacja, że pacjenci grupy badanej u których występował co najmniej jeden dodatkowy czynnik ryzyka zaburzeń gojenia tkanki kostnej, mieli podobny średni czas uzyskania zrostu w stosunku do grupy, pozostającej bez czynników ryzyka. Wyniki sugerują, że metoda Ilizarowa powinna być zalecana chorym, z dodatkowymi czynnikami ryzyka, takimi jak: cukrzyca, terapia steroidami, zaburzenia krążenia kończyny dolnej.

Techniki operacyjne i strategie postępowania stosowane w metodzie Ilizarowa są różne i często zależą od preferencji chirurga. Do najpopularniejszych zaliczamy: kompresję podtrzymującą, dystrakcję, technikę naprzemiennej kompresji/dystrakcji oraz stabilizację neutralną. Część operatorów wykorzystuje techniki otwarte, wykonując dostęp operacyjny do stawu rzekomego. Po odświeżeniu i nawierceniu odłamów kostnych zamykają ranę i zakładają stabilizator zewnętrzny. Inni chirurdzy preferują leczenie na zamknięto, wykorzystując działanie jedynie samego aparatu Ilizarowa.

Porównując wyniki przy zastosowaniu technik: zamkniętej i otwartej z użyciem aparatu Ilizarowa, stwierdzono, że czas gojenia, ilość powikłań, oraz rezultaty w skali radiologicznej ASAMI nie wykazują znamiennej statystycznych różnic. Wartości skali funkcjonalnej ASAMI były wyższe dla grupy leczonej na zamknięto. Nie obserwowano również statystycznie istotnych różnic porównując strategię kompresji podtrzymującej z strategią stabilizacji neutralnej.

McNally i wsp. porównywali cztery techniki operacyjne z zastosowaniem aparatu Ilizarowa w leczeniu zakażonych stawów rzekomych kości piszczelowej [47]. Były to: dystrakcja jednomiejscowa, kompresja jednomiejscowa, dwumiejscowa kompresja/dystrakcja i transport wewnętrzny. Wyniki w grupie jednomiejscowej dystrakcji oraz dwumiejscowej kompresji/dystrakcji były wyższe niż w grupie kompresji

jednomiejscowej (96,2% vs. 73,7%). Stąd jej autorzy nie zalecają stosowania kompresji w leczeniu stawów rzekomych piszczeli.

Eralp i wsp. poddali analizie wyniki 13 pacjentów z zakażonymi stawami rzekomymi leczonych aparatem Ilizarowa, u których stosowali różne techniki operacyjne [48]. Uzyskali 10 wyników bardzo dobrych, 2 dobre i 1 zły w skali ASAMI stosując techniki kompresji podtrzymujące.

W obserwacji własnej uzyskano 100% zrostu kostnego, co jest nieco lepszym wynikiem niż dane literaturowe. Dobry wynik leczenia był niezależny od zastosowanej taktyki operacyjnej i strategii i zastosowanej w metodzie Ilizarowa.

Wnioski z powyższej obserwacji wskazują na brak konieczności obligatoryjnego odświeżania powierzchni stawowych, w aseptycznych stawach rzekomych bez ubytku kości lub z ubytkiem długości do 1 cm. Brak ingerencji chirurgicznej pomiędzy odłamy kostne zmniejsza ryzyko zaburzeń odżywczych nasad oraz jatrogennej infekcji. Wydaje się, że pierścieniowa konstrukcja stabilizatora stwarza optymalne warunki biomechaniczne do wygojenia stawu rzekomego i dodatkowe procedury nie są potrzebne. Ponadto, mikroruchy w osi kończyny, które powstają na drutach Kirschnera aparatu Ilizarowa są wystarczającym bodźcem pobudzającym zrost kostny, niezależnie od kompresowania połączeń samego aparatu. Zjawisko wymaga jeszcze dokładniejszego zbadania na poziomie biomechanicznym.

Pacjenci leczeni metodą Ilizarowa uzyskali trwały zrost kostny na poziomie 95,1% w średnim okresie obserwacji 7 lat (2-12 lat). Świadczy to o prawidłowym procesie gojenia i przebudowy kostnej w ciągu kolejnych lat po usunięciu stabilizatora. W obrazie radiologicznym obserwujemy odtworzenie wszystkich warstw korowych z rekanalizacją jamy szpikowej w ciągu 24 miesięcy po zdjęciu aparatu Ilizarowa.

Ograniczeniem niniejszej analizy porównawczej jest niska liczebność grupy kontrolnej. Wynika ona z faktu, iż większość pacjentów z zaburzeniami zrostu kostnego w Klinice Ortopedii i Traumatologii Narządu Ruchu WUM jest leczona za pomocą metody Ilizarowa. Po wprowadzeniu do praktyki codziennej ryglowanych gwoździ śródszpikowych w leczeniu złamań trzonu kości piszczelowej oraz płytek LCP do zespalaania złamań przestawowych, spadła ilość zaburzeń zrostu.

Wciąż jednak aparat Ilizarowa jest metodą z wyboru w leczeniu stawów rzekomych ze współistniejącym zniekształceniem kątowym oraz skróceniem kończyny. Dzięki minimalnej inwazji w tkanki chorego, dedykowany jest również pacjentom po wcześniejszych rozległych operacjach, np. osteosyntezie płytkowej, z uszkodzeniem lub ubytkami tkanek miękkich, z zaburzeniami troficznymi skóry, cukrzycą lub innymi czynnikami wpływającymi na gojenie rany pooperacyjnej.

9.1. Wnioski

1. Metoda Ilizarowa jest efektywną techniką operacyjną w leczeniu aseptycznych stawów rzekomych, dającą wysoki odsetek uzyskanego zrostu kostnego, trwałego w wieloletniej obserwacji.
2. Umożliwia jednoczesne gojenie stawu rzekomego oraz korekcje powstałego po urazie zniekształcenia lub skrócenia kończyny, co znajduje odzwierciedlenie w przeważającej ilości bardzo dobrych i dobrych wyników w skalach: radiologicznej i funkcjonalnej ASAMI.
3. Aparat Ilizarowa odznacza się minimalną inwazyjnością w tkanki pacjenta, co jest szczególnie korzystne wśród chorych z zaburzeniami krążenia obwodowego, z cukrzycą oraz innymi schorzeniami predysponującymi do upośledzonego gojenia rany pooperacyjnej.
4. Neutralna stabilizacja aparatem Ilizarowa „na zamknięto”, bez otwierania stawu rzekomego jest preferowanym sposobem postępowania z aseptycznymi, pourazowymi stawami rzekomymi kości piszczelowej.

PIŚMIENICTWO:

- [1] T. A. Einhorn, “Breakout session. 1: Definitions of fracture repair,” (in eng), *Clin Orthop Relat Res*, no. 355 Suppl, p. S353, Oct 1998.
- [2] M. Rupp, Biehl, C., Budak, M. *et al.*, “Diaphyseal long bone nonunions — types, aetiology, economics, and treatment recommendations,” ed. *International Orthopaedics (SICOT)*, 2017, pp. 42, 247–258 (2018).
- [3] J. P. Frölke and P. Patka, “Definition and classification of fracture non-unions,” (in eng), *Injury*, vol. 38 Suppl 2, pp. S19-22, May 2007, doi: 10.1016/s0020-1383(07)80005-2.
- [4] D. Paley, M. A. Catagni, F. Argnani, A. Villa, G. B. Benedetti, and R. Cattaneo, “Ilizarov treatment of tibial nonunions with bone loss,” (in eng), *Clin Orthop Relat Res*, no. 241, pp. 146-65, Apr 1989. *Clin Orthop Relat Res*.
- [5] S. Bajada, M. J. Marshall, K. T. Wright, J. B. Richardson, and W. E. Johnson, “Decreased osteogenesis, increased cell senescence and elevated Dickkopf-1 secretion in human fracture non union stromal cells,” (in eng), *Bone*, vol. 45, no. 4, pp. 726-35, Oct 2009, doi: 10.1016/j.bone.2009.06.015.
- [6] A. Hofmann *et al.*, “Cell viability, osteoblast differentiation, and gene expression are altered in human osteoblasts from hypertrophic fracture non-unions,” (in eng), *Bone*, vol. 42, no. 5, pp. 894-906, May 2008, doi: 10.1016/j.bone.2008.01.013.
- [7] C. Zeckey *et al.*, “Are polymorphisms of molecules involved in bone healing correlated to aseptic femoral and tibial shaft non-unions?,” (in eng), *J Orthop Res*, vol. 29, no. 11, pp. 1724-31, Nov 2011, doi: 10.1002/jor.21443.
- [8] J. A. Nicholson, N. Makaram, A. Simpson, and J. F. Keating, “Fracture nonunion in long bones: A literature review of risk factors and surgical management,” (in eng), *Injury*, Nov 2020, doi: 10.1016/j.injury.2020.11.029.
- [9] R. Sanders, I. Jersinovich, J. Anglen, T. DiPasquale, and D. Herscovici, “The treatment of open tibial shaft fractures using an interlocked intramedullary nail without reaming,” (in eng), *J Orthop Trauma*, vol. 8, no. 6, pp. 504-10, Dec 1994.
- [10] C. M. Court-Brown, “Reamed intramedullary tibial nailing: an overview and analysis of 1106 cases,” (in eng), *J Orthop Trauma*, vol. 18, no. 2, pp. 96-101, Feb 2004, doi: 10.1097/00005131-200402000-00007.

-
- [11] C. L. Ekegren, E. R. Edwards, R. de Steiger, and B. J. Gabbe, "Incidence, Costs and Predictors of Non-Union, Delayed Union and Mal-Union Following Long Bone Fracture," (in eng), *Int J Environ Res Public Health*, vol. 15, no. 12, 12 2018, doi: 10.3390/ijerph15122845.
- [12] D. J. Hak *et al.*, "Delayed union and nonunions: epidemiology, clinical issues, and financial aspects," (in eng), *Injury*, vol. 45 Suppl 2, pp. S3-7, Jun 2014, doi: 10.1016/j.injury.2014.04.002.
- [13] P. R. Judet and A. Patel, "Muscle pedicle bone grafting of long bones by osteoperiosteal decortication," (in eng), *Clin Orthop Relat Res*, vol. 87, pp. 74-80, Sep 1972.
- [14] M. Tall, D. Bonkougou, M. Sawadogo, S. C. Da, M. F. Toe, and B. a. J. T. S. G. (GETRAUM), "Treatment of nonunion in neglected long bone shaft fractures by osteoperiosteal decortication," (in eng), *Orthop Traumatol Surg Res*, vol. 100, no. 6 Suppl, pp. S299-303, Oct 2014, doi: 10.1016/j.otsr.2014.07.005.
- [15] B. Binod, S. Nagmani, B. Bigyan, J. Rakesh, and A. Prashant, "Atrophic, aseptic, tibial nonunion: how effective is modified Judet's osteoperiosteal decortication technique and buttress plating?," (in eng), *Arch Orthop Trauma Surg*, vol. 136, no. 8, pp. 1069-76, Aug 2016, doi: 10.1007/s00402-016-2488-7. Arch Orthop Trauma Surg.
- [16] J. Vaughn *et al.*, "Nail Dynamization for Delayed Union and Nonunion in Femur and Tibia Fractures," (in eng), *Orthopedics*, vol. 39, no. 6, pp. e1117-e1123, Nov 2016, doi: 10.3928/01477447-20160819-01.
- [17] J. Litrenta *et al.*, "Dynamizations and Exchanges: Success Rates and Indications," (in eng), *J Orthop Trauma*, vol. 29, no. 12, pp. 569-73, Dec 2015, doi: 10.1097/BOT.0000000000000311.
- [18] M. R. Brinker and D. P. O'Connor, "Exchange nailing of ununited fractures," (in eng), *J Bone Joint Surg Am*, vol. 89, no. 1, pp. 177-88, Jan 2007, doi: 10.2106/JBJS.F.00742.
- [19] C. Hierholzer, J. Friederichs, C. Glowalla, A. Woltmann, V. Buhren, and C. von Ruden, "Reamed intramedullary exchange nailing in the operative treatment of aseptic tibial shaft nonunion," (in eng), *Int Orthop*, vol. 41, no. 8, pp. 1647-1653, Aug 2017, doi: 10.1007/s00264-016-3317-x. Int Orthop.
- [20] B. Abadie *et al.*, "Does Screw Configuration or Fibular Osteotomy Decrease Healing Time in Exchange Tibial Nailing?," (in eng), *J Orthop Trauma*, vol. 30, no. 11, pp. 622-626, Nov 2016, doi: 10.1097/BOT.0000000000000647.

-
- [21] P. V. Giannoudis, S. Gudipati, P. Harwood, and N. K. Kanakaris, "Long bone non-unions treated with the diamond concept: a case series of 64 patients," (in eng), *Injury*, vol. 46 Suppl 8, pp. S48-54, Dec 2015, doi: 10.1016/S0020-1383(15)30055-3.
- [22] P. V. Giannoudis, T. A. Einhorn, and D. Marsh, "Fracture healing: the diamond concept," (in eng), *Injury*, vol. 38 Suppl 4, pp. S3-6, Sep 2007, doi: 10.1016/s0020-1383(08)70003-2.
- [23] M. K. Sen and T. Miclau, "Autologous iliac crest bone graft: should it still be the gold standard for treating nonunions?," (in eng), *Injury*, vol. 38 Suppl 1, pp. S75-80, Mar 2007, doi: 10.1016/j.injury.2007.02.012.
- [24] P. Megas and M. Panagiotis, "Classification of non-union," (in eng), *Injury*, vol. 36 Suppl 4, pp. S30-7, Nov 2005, doi: 10.1016/j.injury.2005.10.008.
- [25] T. J. Dekker, P. White, and S. B. Adams, "Efficacy of a Cellular Allogeneic Bone Graft in Foot and Ankle Arthrodesis Procedures," (in eng), *Foot Ankle Clin*, vol. 21, no. 4, pp. 855-861, Dec 2016, doi: 10.1016/j.fcl.2016.07.008.
- [26] J. Dawson, D. Kiner, W. Gardner, R. Swafford, and P. J. Nowotarski, "The reamer-irrigator-aspirator as a device for harvesting bone graft compared with iliac crest bone graft: union rates and complications," (in eng), *J Orthop Trauma*, vol. 28, no. 10, pp. 584-90, Oct 2014, doi: 10.1097/BOT.0000000000000086.
- [27] W. W. Tomford, "Bone allografts: past, present and future," (in eng), *Cell Tissue Bank*, vol. 1, no. 2, pp. 105-9, 2000, doi: 10.1023/A:1010158731885.
- [28] A. G. Sutherland, A. Raafat, P. Yates, and J. D. Hutchison, "Infection associated with the use of allograft bone from the north east Scotland Bone Bank," (in eng), *J Hosp Infect*, vol. 35, no. 3, pp. 215-22, Mar 1997, doi: 10.1016/s0195-6701(97)90209-7.
- [29] J. W. Liu, L. H. Chao, L. H. Su, J. W. Wang, and C. J. Wang, "Experience with a bone bank operation and allograft bone infection in recipients at a medical centre in southern Taiwan," (in eng), *J Hosp Infect*, vol. 50, no. 4, pp. 293-7, Apr 2002, doi: 10.1053/jhin.2002.1192.
- [30] M. Miska *et al.*, "Treatment of nonunions in fractures of the humeral shaft according to the Diamond Concept," (in eng), *Bone Joint J*, vol. 98-B, no. 1, pp. 81-7, Jan 2016, doi: 10.1302/0301-620X.98B1.35682.

-
- [31] R. Singh, S. Bleibleh, N. K. Kanakaris, and P. V. Giannoudis, "Upper limb non-unions treated with BMP-7: efficacy and clinical results," (in eng), *Injury*, vol. 47 Suppl 6, pp. S33-S39, Dec 2016, doi: 10.1016/S0020-1383(16)30837-3.
- [32] G. A. Ilizarov, "The principles of the Ilizarov method. 1988," (in eng), *Bull Hosp Jt Dis*, vol. 56, no. 1, pp. 49-53, 1997. *Bull Hosp Jt Dis*.
- [33] G. A. Ilizarov and S. I. Shved, "[Transosseous osteosynthesis in the treatment of multiple fractures of long tubular bones]," (in rus), *Sov Med*, no. 7, pp. 43-7, 1987. *Sov Med*.
- [34] S. Robert Rozbruch, A. M. Weitzman, J. Tracey Watson, P. Freudigman, H. V. Katz, and S. Ilizarov, "Simultaneous treatment of tibial bone and soft-tissue defects with the Ilizarov method," (in eng), *J Orthop Trauma*, vol. 20, no. 3, pp. 197-205, Mar 2006. *J Orthop Trauma*.
- [35] R. Cattaneo, M. Catagni, and E. E. Johnson, "The treatment of infected nonunions and segmental defects of the tibia by the methods of Ilizarov," (in eng), *Clin Orthop Relat Res*, no. 280, pp. 143-52, Jul 1992.
- [36] M. A. Catagni, F. Guerreschi, and L. Lovisetti, "Distraction osteogenesis for bone repair in the 21st century: lessons learned," (in eng), *Injury*, vol. 42, no. 6, pp. 580-6, Jun 2011, doi: 10.1016/j.injury.2011.04.004. *Injury*.
- [37] S. V. Vaidya, H. R. Song, S. H. Lee, S. W. Suh, S. M. Keny, and S. S. Telang, "Bifocal tibial corrective osteotomy with lengthening in achondroplasia: an analysis of results and complications," (in eng), *J Pediatr Orthop*, vol. 26, no. 6, pp. 788-93, Nov-Dec 2006, doi: 10.1097/01.bpo.0000242429.83866.97. *J Pediatr Orthop*.
- [38] P. Morasiewicz *et al.*, "Results and biomechanical consideration of treatment of congenital lower limb shortening and deformity using the Ilizarov method," (in eng), *Acta Bioeng Biomech*, vol. 16, no. 1, pp. 133-40, 2014.
- [39] K. Watanabe, H. Tsuchiya, K. Sakurakichi, T. Yamashiro, H. Matsubara, and K. Tomita, "Treatment of lower limb deformities and limb-length discrepancies with the external fixator in Ollier's disease," (in eng), *J Orthop Sci*, vol. 12, no. 5, pp. 471-5, Sep 2007, doi: 10.1007/s00776-007-1163-9. *J Orthop Sci*.
- [40] S. J. Kim, W. Pierce, and S. Sabharwal, "The etiology of short stature affects the clinical outcome of lower limb lengthening using external fixation. A systematic review of 18 trials involving 547 patients," (in eng), *Acta Orthop*, vol. 85, no. 2, pp. 181-6, Apr 2014, doi: 10.3109/17453674.2014.899856. *Acta Orthop*.

-
- [41] Y. E. Park, S. H. Song, H. N. Kwon, M. A. Refai, K. W. Park, and H. R. Song, "Gradual correction of idiopathic genu varum deformity using the Ilizarov technique," (in eng), *Knee Surg Sports Traumatol Arthrosc*, vol. 21, no. 7, pp. 1523-9, Jul 2013, doi: 10.1007/s00167-012-2074-7.
- [42] P. Megas, A. Saridis, A. Kouzelis, A. Kallivokas, S. Mylonas, and M. Tyllianakis, "The treatment of infected nonunion of the tibia following intramedullary nailing by the Ilizarov method," (in eng), *Injury*, vol. 41, no. 3, pp. 294-9, Mar 2010, doi: 10.1016/j.injury.2009.09.013. *Injury*.
- [43] S. T. Tsang, L. A. Mills, J. Frantzias, J. P. Baren, J. F. Keating, and A. H. Simpson, "Exchange nailing for nonunion of diaphyseal fractures of the tibia: our results and an analysis of the risk factors for failure," (in eng), *Bone Joint J*, vol. 98-b, no. 4, pp. 534-41, Apr 2016, doi: 10.1302/0301-620x.98b4.34870. *Bone Joint J*.
- [44] M. Inam, M. Saeed, I. Khan, A. Durrani, A. Satar, and M. Arif, "Outcome of ilizarov fixator in tibial non-union," (in eng), *J Pak Med Assoc*, vol. 65, no. 11 Suppl 3, pp. S94-9, Nov 2015. *J Pak Med Assoc*.
- [45] R. D. Ahmad Khan, M. A. Maqbool, and A. Yasin, "Effectiveness of ilizarov frame fixation on functional outcome in aseptic tibial gap non-union," (in eng), *J Pak Med Assoc*, vol. 65, no. 11 Suppl 3, pp. S179-85, Nov 2015.
- [46] K. Aktuglu, K. Erol, and A. Vahabi, "Ilizarov bone transport and treatment of critical-sized tibial bone defects: a narrative review," (in eng), *J Orthop Traumatol*, vol. 20, no. 1, p. 22, Apr 16 2019, doi: 10.1186/s10195-019-0527-1. *J Orthop Traumatol*.
- [47] M. McNally, J. Ferguson, R. Kugan, and D. Stubbs, "Ilizarov Treatment Protocols in the Management of Infected Nonunion of the Tibia," (in eng), *J Orthop Trauma*, vol. 31 Suppl 5, pp. S47-S54, Oct 2017, doi: 10.1097/BOT.0000000000000987.
- [48] İ. Eralp, M. Kocaoğlu, G. Dikmen, M. E. Azam, H. Balcı, and F. E. Bilen, "Treatment of infected nonunion of the juxta-articular region of the distal tibia," (in eng), *Acta Orthop Traumatol Turc*, vol. 50, no. 2, pp. 139-46, 2016, doi: 10.3944/AOTT.2015.15.0147.





Komisja Bioetyczna przy Warszawskim Uniwersytecie Medycznym

Tel.: 022/ 57 - 20 -303
Fax: 022/ 57 - 20 -165

ul. Żwirki i Wigury nr 61
02-091 Warszawa

e-mail: komisja.bioetyczna@wum.edu.pl
www.komisja-bioetyczna.wum.edu.pl

Warszawa, dnia 18 lutego 2019 r


AKBE/ 47 / 2019

Lek. Łukasz Szelerski
Katedra i Klinika Ortopedii
i Traumatologii Narządu Ruchu
Szpital Kliniczny Dzieciątka Jezus
ul. Lindleya 4
05 – 007 Warszawa

OŚWIADCZENIE

Niniejszym oświadczam, że Komisja Bioetyczna przy Warszawskim Uniwersytecie Medycznym w dniu 18 lutego 2019r. przyjęła do wiadomości informację na temat badania pt.: „Analiza porównawcza wyników leczenia operacyjnego stawów rzekomych kości piszczelowej metodą Ilizarowa i za pomocą stabilizacji wewnętrznej” Przedstawione badanie nie stanowi eksperymentu medycznego w rozumieniu art. 21 ust. 1 ustawy z dnia 5 grudnia 1996 r. o zawodach lekarza i lekarza dentysty (Dz.U. z 2018 r. poz. 617) i nie wymaga uzyskania opinii Komisji Bioetycznej przy Warszawskim Uniwersytecie Medycznym, o której mowa w art. 29 ust. 1 ww. ustawy.

Przewodnicząca Komisji Bioetycznej


Prof. dr hab. n. med. Magdalena Kuźma –Kozakiewicz

FORMULARZ OŚWIADCZENIA AUTORÓW O UDZIALE W PRACY/PUBLIKACJI

Publikacja:

Szelerski Ł, Pajchert-Kozłowska A, Żarek S, Górski R, Małyk P, Morasiewicz P. The outcomes of Ilizarov treatment in aseptic nonunions of the tibia stratified by treatment strategies and surgical techniques. Sci Rep. 2020 Nov 25;10(1):20511. doi: 10.1038/s41598-020-77569-y. PMID: 33239730; PMCID: PMC7689488.


Imię i nazwisko autora: Piotr Morasiewicz

Udział autora:

<input type="checkbox"/>	koncepcja pracy postawienie hipotez	<input type="checkbox"/>	pisanie pracy
<input type="checkbox"/>	zaplanowanie badań wybór metodyki badań	<input type="checkbox"/>	graficzne przedstawienie wyników
<input type="checkbox"/>	przewodzenie badań	<input type="checkbox"/>	zbieranie piśmiennictwa
<input type="checkbox"/>	zbieranie danych	<input checked="" type="checkbox"/>	konsultacja i opieka
<input type="checkbox"/>	analiza statystyczna	<input type="checkbox"/>	korekta pracy przed złożeniem do druku
<input checked="" type="checkbox"/>	interpretacja wyników wnioski z pracy	<input type="checkbox"/>	zdobywanie środków finansowych

Oświadczam, że mój wkład procentowy w powstanie ww. publikacji wynosi: 5%

dr hab. n. med. PIOTR MORASIEWICZ, prof. UO
Specjalista Ortopeda-Traumatolog
2345588



.....
podpis autora

FORMULARZ OŚWIADCZENIA AUTORÓW O UDZIALE W PRACY/PUBLIKACJI

Publikacja:

Szelterski Ł, Żarek S, Górski R, Mochocki K, Górski R, Morasiewicz P, Małydk P. Surgical treatment outcomes of the Ilizarov and internal osteosynthesis methods in posttraumatic pseudarthrosis of the tibia-a retrospective comparative analysis. J Orthop Surg Res. 2020 May 19;15(1):179. doi: 10.1186/s13018-020-01697-4. PMID: 32430044; PMCID: PMC7236123.

Imię i nazwisko autora: Ryszard Górski.....

Udział autora:

<input type="checkbox"/>	koncepcja pracy postawienie hipotez	<input type="checkbox"/>	pisanie pracy
<input type="checkbox"/>	zaplanowanie badań wybór metodyki badań	<input type="checkbox"/>	graficzne przedstawienie wyników
<input type="checkbox"/>	przewodzenie badań	<input checked="" type="checkbox"/>	zbieranie piśmiennictwa
<input type="checkbox"/>	zbieranie danych	<input type="checkbox"/>	opieka i nadzór
<input type="checkbox"/>	analiza statystyczna	<input type="checkbox"/>	korekta przed złożeniem do druku
<input checked="" type="checkbox"/>	interpretacja wyników wnioski z pracy	<input type="checkbox"/>	zdobywanie środków finansowych

Oświadczam, że mój wkład procentowy w powstanie ww. publikacji wynosi: **3%**


.....
podpis autora

FORMULARZ OŚWIADCZENIA AUTORÓW O UDZIALE W PRACY/PUBLIKACJI

Publikacja:

Szelterski Ł, Pajchert Kozłowska A, Żarek S, Górski R, Mochocki K, Dejneka M, Urbański W, Reichert P, Morasiewicz P. A new criterion for assessing Ilizarov treatment outcomes in nonunion of the tibia. Arch Orthop Trauma Surg. 2020 Aug 10. doi: 10.1007/s00402-020-03571-8. Epub ahead of print. PMID: 32778920.


Imię i nazwisko autora: Piotr Morasiewicz.....

Udział autora:

<input checked="" type="checkbox"/>	koncepcja pracy postawienie hipotez	<input type="checkbox"/>	pisanie pracy
<input type="checkbox"/>	zaplanowanie badań wybór metodyki badań	<input type="checkbox"/>	graficzne przedstawienie wyników
<input type="checkbox"/>	przewodzenie badań	<input type="checkbox"/>	zbieranie piśmiennictwa
<input type="checkbox"/>	zbieranie danych	<input checked="" type="checkbox"/>	konsultacja i opieka
<input type="checkbox"/>	analiza statystyczna	<input checked="" type="checkbox"/>	korekta pracy przed do druku
<input checked="" type="checkbox"/>	interpretacja wyników wnioski z pracy	<input type="checkbox"/>	zdobywanie środków finansowych

Oświadczam, że mój wkład procentowy w powstanie ww. publikacji wynosi: 2 %

dr hab. n. med. PIOTR MORASIEWICZ, prof. UO
Specjalista Ortopeda-Traumatolog
2345588



.....
podpis autora

FORMULARZ OŚWIADCZENIA AUTORÓW O UDZIALE W PRACY/PUBLIKACJI

Publikacja:

Szelterski Ł, Żarek S, Górski R, Mochocki K, Górski R, Morasiewicz P, Małydk P. Surgical treatment outcomes of the Ilizarov and internal osteosynthesis methods in posttraumatic pseudarthrosis of the tibia-a retrospective comparative analysis. J Orthop Surg Res. 2020 May 19;15(1):179. doi: 10.1186/s13018-020-01697-4. PMID: 32430044; PMCID: PMC7236123.


Imię i nazwisko autora: Piotr Morasiewicz.....

Udział autora:

<input type="checkbox"/>	koncepcja pracy postawienie hipotez	<input type="checkbox"/>	pisanie pracy
<input type="checkbox"/>	zaplanowanie badań wybór metodyki badań	<input type="checkbox"/>	graficzne przedstawienie wyników
<input type="checkbox"/>	przewodzenie badań	<input type="checkbox"/>	zbieranie piśmiennictwa
<input type="checkbox"/>	zbieranie danych	<input checked="" type="checkbox"/>	konsultacja i opieka
<input type="checkbox"/>	analiza statystyczna	<input type="checkbox"/>	korekta pracy przed
złożeni	<input type="checkbox"/>	<input checked="" type="checkbox"/>	do druku
<input type="checkbox"/>	interpretacja wyników wnioski z pracy	<input type="checkbox"/>	zdobywanie środków finansowych

Oświadczam, że mój wkład procentowy w powstanie ww. publikacji wynosi: 2%

dr hab. n. med. PIOTR MORASIEWICZ, prof. UO
Specjalista Ortopeda-Traumatolog
2345588



.....
podpis autora

FORMULARZ OŚWIADCZENIA AUTORÓW O UDZIALE W PRACY/PUBLIKACJI

Publikacja:


Szellerski Ł, Pajchert Kozłowska A, Żarek S, Górski R, Mochocki K, Dejnek M, Urbański W, Reichert P, Morasiewicz P. A new criterion for assessing Ilizarov treatment outcomes in nonunion of the tibia. Arch Orthop Trauma Surg. 2020 Aug 10. doi: 10.1007/s00402-020-03571-8. Epub ahead of print. PMID: 32778920.

Imię i nazwisko autora: Wiktor Urbański.....

Udział autora:

- | | |
|---|--|
| <input type="checkbox"/> koncepcja pracy
postawienie hipotez | <input type="checkbox"/> pisanie pracy |
| <input type="checkbox"/> zaplanowanie badań
wybór metodyki badań | <input type="checkbox"/> graficzne przedstawienie
wyników |
| <input type="checkbox"/> prowadzenie badań | <input checked="" type="checkbox"/> zbieranie piśmiennictwa |
| <input checked="" type="checkbox"/> zbieranie danych | <input checked="" type="checkbox"/> konsultacja i opieka |
| <input type="checkbox"/> analiza statystyczna | <input type="checkbox"/> korekta pracy przed złożeniem
do druku |
| <input type="checkbox"/> interpretacja wyników
wnioski z pracy | <input type="checkbox"/> zdobywanie środków finansowych |

Oświadczam, że mój wkład procentowy w powstanie ww. publikacji wynosi: **2 %**


.....
podpis autora

FORMULARZ OŚWIADCZENIA AUTORÓW O UDZIALE W PRACY/PUBLIKACJI

Publikacja:

Szellerski Ł, Pajchert Kozłowska A, Żarek S, Górski R, Mochocki K, Dejneka M, Urbański W, Reichert P, Morasiewicz P. A new criterion for assessing Ilizarov treatment outcomes in nonunion of the tibia. Arch Orthop Trauma Surg. 2020 Aug 10. doi: 10.1007/s00402-020-03571-8. Epub ahead of print. PMID: 32778920.

Imię i nazwisko autora: Paweł Reichert.....

Udział autora:

- | | |
|--|---|
| <input type="checkbox"/> koncepcja pracy
postawienie hipotez | <input type="checkbox"/> pisanie pracy |
| <input type="checkbox"/> zaplanowanie badań
wybór metodyki badań | <input type="checkbox"/> graficzne przedstawienie
wyników |
| <input type="checkbox"/> prowadzenie badań | <input type="checkbox"/> zbieranie piśmiennictwa |
| <input type="checkbox"/> zbieranie danych | <input checked="" type="checkbox"/> konsultacja i opieka |
| <input type="checkbox"/> analiza statystyczna | <input checked="" type="checkbox"/> korekta pracy przed złożeniem
do druku |
| <input checked="" type="checkbox"/> interpretacja wyników
wnioski z pracy | <input type="checkbox"/> zdobywanie środków finansowych |

Oświadczam, że mój wkład procentowy w powstanie ww. publikacji wynosi: **2 %**

.....
podpis autora

FORMULARZ OŚWIADCZENIA AUTORÓW O UDZIALE W PRACY/PUBLIKACJI

Publikacja:


Szelerski Ł, Pajchert Kozłowska A, Żarek S, Górski R, Mochocki K, Dejneka M, Urbański W, Reichert P, Morasiewicz P. A new criterion for assessing Ilizarov treatment outcomes in nonunion of the tibia. Arch Orthop Trauma Surg. 2020 Aug 10. doi: 10.1007/s00402-020-03571-8. Epub ahead of print. PMID: 32778920.

Imię i nazwisko autora: Karol Mochocki.....

Udział autora:

<input type="checkbox"/>	koncepcja pracy postawienie hipotez	<input type="checkbox"/>	pisanie pracy
<input type="checkbox"/>	zaplánowanie badañ wybór metodyki badañ	<input type="checkbox"/>	graficzne przedstawienie wyników
<input type="checkbox"/>	prowadzenie badañ	<input checked="" type="checkbox"/>	zbieranie piśmiennictwa
<input checked="" type="checkbox"/>	zbieranie danych	<input type="checkbox"/>	konsultacja i opieka
<input type="checkbox"/>	analiza statystyczna	<input type="checkbox"/>	korekta pracy przed złożeniem do druku
<input checked="" type="checkbox"/>	interpretacja wyników wnioski z pracy	<input type="checkbox"/>	zdobywanie środków finansowych

Oświadczam, że mój wkład procentowy w powstanie ww. publikacji wynosi: **2 %**


.....
podpis autora

FORMULARZ OŚWIADCZENIA AUTORÓW O UDZIALE W PRACY/PUBLIKACJI

Publikacja:

Szellerski Ł, Żarek S, Górski R, Mochocki K, Górski R, Morasiewicz P, Małydyk P. Surgical treatment outcomes of the Ilizarov and internal osteosynthesis methods in posttraumatic pseudarthrosis of the tibia-a retrospective comparative analysis. J Orthop Surg Res. 2020 May 19;15(1):179. doi: 10.1186/s13018-020-01697-4. PMID: 32430044; PMCID: PMC7236123.

Imię i nazwisko autora: Karol Mochocki.....

Udział autora:

- | | |
|--|---|
| <input type="checkbox"/> koncepcja pracy
postawienie hipotez | <input type="checkbox"/> pisanie pracy |
| <input type="checkbox"/> zaplanowanie badań
wybór metodyki badań | <input type="checkbox"/> graficzne przedstawienie
wyników |
| <input type="checkbox"/> prowadzenie badań | <input type="checkbox"/> zbieranie piśmiennictwa |
| <input type="checkbox"/> zbieranie danych | <input type="checkbox"/> konsultacja i opieka |
| <input type="checkbox"/> analiza statystyczna | <input checked="" type="checkbox"/> korekta pracy przed złożeniem
do druku |
| <input checked="" type="checkbox"/> interpretacja wyników
wnioski z pracy | <input type="checkbox"/> zdobywanie środków finansowych |

Oświadczam, że mój wkład procentowy w powstanie ww. publikacji wynosi: **4%**

.....
Karol Mochocki
.....
podpis autora

FORMULARZ OŚWIADCZENIA AUTORÓW O UDZIALE W PRACY/PUBLIKACJI

Publikacja:

Szelterski Ł, Pajchert Kozłowska A, Żarek S, Górski R, Mochocki K, Dejneka M, Urbański W, Reichert P, Morasiewicz P. A new criterion for assessing Ilizarov treatment outcomes in nonunion of the tibia. Arch Orthop Trauma Surg. 2020 Aug 10. doi: 10.1007/s00402-020-03571-8. Epub ahead of print. PMID: 32778920.

Imię i nazwisko autora: Maciej Dejneka.....

Udział autora:

<input type="checkbox"/>	koncepcja pracy postawienie hipotez	<input type="checkbox"/>	pisanie pracy
<input type="checkbox"/>	zaplanowanie badań wybór metodyki badań	<input type="checkbox"/>	graficzne przedstawienie wyników
<input type="checkbox"/>	przewodzenie badań	<input type="checkbox"/>	zbieranie piśmiennictwa
<input type="checkbox"/>	zbieranie danych	<input checked="" type="checkbox"/>	konsultacja i opieka
<input type="checkbox"/>	analiza statystyczna	<input checked="" type="checkbox"/>	korekta pracy przed złożeniem do druku
<input type="checkbox"/>	interpretacja wyników wnioski z pracy	<input type="checkbox"/>	zdobywanie środków finansowych

Oświadczam, że mój wkład procentowy w powstanie ww. publikacji wynosi: 2 %

Maciej Dejneka
.....
podpis autora

FORMULARZ OŚWIADCZENIA AUTORÓW O UDZIALE W PRACY/PUBLIKACJI

Publikacja:

Szelterski Ł, Pajchert Kozłowska A, Żarek S, Górski R, Mochocki K, Dejneka M, Urbański W, Reichert P, Morasiewicz P. A new criterion for assessing Ilizarov treatment outcomes in nonunion of the tibia. Arch Orthop Trauma Surg. 2020 Aug 10. doi: 10.1007/s00402-020-03571-8. Epub ahead of print. PMID: 32778920.

Imię i nazwisko autora: Andżelika Pajchert-Kozłowska.....

Udział autora:

<input type="checkbox"/>	koncepcja pracy postawienie hipotez	<input checked="" type="checkbox"/>	pisanie pracy
<input type="checkbox"/>	zaplanowanie badań wybór metodyki badań	<input type="checkbox"/>	graficzne przedstawienie wyników
<input type="checkbox"/>	przewodzenie badań	<input checked="" type="checkbox"/>	zbieranie piśmiennictwa
<input checked="" type="checkbox"/>	zbieranie danych	<input type="checkbox"/>	konsultacja i opieka
<input type="checkbox"/>	analiza statystyczna	<input type="checkbox"/>	korekta pracy przed złożeniem do druku
<input checked="" type="checkbox"/>	retacja wyników wnioski z pracy	<input type="checkbox"/>	zdobywanie środków finansowych

Oświadczam, że mój wkład procentowy w powstanie ww. publikacji wynosi: **10 %**

Andżelika Pajchert-Kozłowska
.....
podpis autora

FORMULARZ OŚWIADCZENIA AUTORÓW O UDZIALE W PRACY/PUBLIKACJI

Publikacja:

Szelerki Ł, Pajchert-Kozłowska A, Żarek S, Górski R, Małdyk P, Morasiewicz P. The outcomes of Ilizarov treatment in aseptic nonunions of the tibia stratified by treatment strategies and surgical techniques. Sci Rep. 2020 Nov 25;10(1):20511. doi: 10.1038/s41598-020-77569-y. PMID: 33239730; PMCID: PMC7689488.

Imię i nazwisko autora: Andżelika Pajchert-Kozłowska

Udział autora:

<input type="checkbox"/>	koncepcja pracy postawienie hipotez	<input checked="" type="checkbox"/>	pisanie pracy
<input type="checkbox"/>	zaplanowanie badań wybór metodyki badań	<input type="checkbox"/>	graficzne przedstawienie wyników
<input checked="" type="checkbox"/>	przewodzenie badań	<input checked="" type="checkbox"/>	zbieranie piśmiennictwa
<input type="checkbox"/>	zbieranie danych	<input type="checkbox"/>	konsultacja i opieka
<input type="checkbox"/>	analiza statystyczna	<input type="checkbox"/>	korekta pracy przed złożeniem do druku
<input type="checkbox"/>	prezentacja wyników wnioski z pracy	<input type="checkbox"/>	zdobywanie środków finansowych

Oświadczam, że mój wkład procentowy w powstanie ww. publikacji wynosi: **10%**

*Andżelika
Pajchert-Kozłowska*
.....
podpis autora

FORMULARZ OŚWIADCZENIA AUTORÓW O UDZIALE W PRACY/PUBLIKACJI

Publikacja:

Szellerski Ł, Żarek S, Górski R, Mochocki K, Górski R, Morasiewicz P, Małydk P. Surgical treatment outcomes of the Ilizarov and internal osteosynthesis methods in posttraumatic pseudarthrosis of the tibia-a retrospective comparative analysis. J Orthop Surg Res. 2020 May 19;15(1):179. doi: 10.1186/s13018-020-01697-4. PMID: 32430044; PMCID: PMC7236123.

Imię i nazwisko autora: Paweł Małydk.....

Udział autora:

<input type="checkbox"/> koncepcja pracy postawienie hipotez	<input type="checkbox"/> pisanie pracy
<input type="checkbox"/> zaplanowanie badań wybór metodyki badań	<input type="checkbox"/> graficzne przedstawienie wyników
<input type="checkbox"/> prowadzenie badań	<input type="checkbox"/> zbieranie piśmiennictwa
<input type="checkbox"/> zbieranie danych	<input checked="" type="checkbox"/> konsultacja i opieka
<input type="checkbox"/> analiza statystyczna	<input checked="" type="checkbox"/> korekta pracy przed złożeniem do druku
<input type="checkbox"/> interpretacja wyników wnioski z pracy	<input type="checkbox"/> zdobywanie środków finansowych

Oświadczam, że mój wkład procentowy w powstanie ww. publikacji wynosi: 2%

.....
podpis autora

FORMULARZ OŚWIADCZENIA AUTORÓW O UDZIALE W PRACY/PUBLIKACJI

Publikacja:

Szelerski Ł, Pajchert-Kozłowska A, Żarek S, Górski R, Małydk P, Morasiewicz P. The outcomes of Ilizarov treatment in aseptic nonunions of the tibia stratified by treatment strategies and surgical techniques. Sci Rep. 2020 Nov 25;10(1):20511. doi: 10.1038/s41598-020-77569-y. PMID: 33239730; PMCID: PMC7689488.

Imię i nazwisko autora: Paweł Małydk

Udział autora:

<input type="checkbox"/> koncepcja pracy postawienie hipotez	<input type="checkbox"/> pisanie pracy
<input type="checkbox"/> zaplanowanie badań wybór metodyki badań	<input type="checkbox"/> graficzne przedstawienie wyników
<input type="checkbox"/> prowadzenie badań	<input type="checkbox"/> zbieranie piśmiennictwa
<input type="checkbox"/> zbieranie danych	<input checked="" type="checkbox"/> konsultacja i opieka
<input type="checkbox"/> analiza statystyczna	<input checked="" type="checkbox"/> korekta pracy przed złożeniem do druku
<input checked="" type="checkbox"/> interpretacja wyników wnioski z pracy	<input type="checkbox"/> zdobywanie środków finansowych

Oświadczam, że mój wkład procentowy w powstanie ww. publikacji wynosi: 5%

.....
podpis autora

FORMULARZ OŚWIADCZENIA AUTORÓW O UDZIALE W PRACY/PUBLIKACJI

Publikacja:


Szelterski Ł, Pajchert Kozłowska A, Żarek S, Górski R, Mochocki K, Dejneka M, Urbanski W, Reichert P, Morasiewicz P. A new criterion for assessing Ilizarov treatment outcomes in nonunion of the tibia. Arch Orthop Trauma Surg. 2020 Aug 10. doi: 10.1007/s00402-020-03571-8. Epub ahead of print. PMID: 32778920.

Imię i nazwisko autora: Radosław Górski.....

Udział autora:

- | | | | |
|-------------------------------------|--|-------------------------------------|---|
| <input type="checkbox"/> | koncepcja pracy
postawienie hipotez | <input type="checkbox"/> | pisanie pracy |
| <input type="checkbox"/> | zaplanowanie badań
wybór metodyki badań | <input type="checkbox"/> | graficzne przedstawienie
wyników |
| <input type="checkbox"/> | prowadzenie badań | <input checked="" type="checkbox"/> | zbieranie piśmiennictwa |
| <input checked="" type="checkbox"/> | zbieranie danych | <input checked="" type="checkbox"/> | konsultacja i opieka |
| <input type="checkbox"/> | analiza statystyczna | <input type="checkbox"/> | korekta pracy przed złożeniem
do druku |
| <input type="checkbox"/> | interpretacja wyników
wnioski z pracy | <input type="checkbox"/> | zdobywanie środków finansowych |

Oświadczam, że mój wkład procentowy w powstanie ww. publikacji wynosi: 7 %



.....
podpis autora

FORMULARZ OŚWIADCZENIA AUTORÓW O UDZIALE W PRACY/PUBLIKACJI

Publikacja:


Szelterski Ł, Żarek S, Górski R, Mochocki K, Górski R, Morasiewicz P, Małydk P. Surgical treatment outcomes of the Ilizarov and internal osteosynthesis methods in posttraumatic pseudarthrosis of the tibia-a retrospective comparative analysis. J Orthop Surg Res. 2020 May 19;15(1):179. doi: 10.1186/s13018-020-01697-4. PMID: 32430044; PMCID: PMC7236123.

Imię i nazwisko autora: Radosław Górski.....

Udział autora:

- | | |
|--|---|
| <input type="checkbox"/> koncepcja pracy
postawienie hipotez | <input type="checkbox"/> pisanie pracy |
| <input type="checkbox"/> zaplanowanie badań
wybór metodyki badań | <input type="checkbox"/> graficzne przedstawienie
wyników |
| <input type="checkbox"/> prowadzenie badań | <input type="checkbox"/> zbieranie piśmiennictwa |
| <input type="checkbox"/> zbieranie danych | <input type="checkbox"/> konsultacja i opieka |
| <input type="checkbox"/> analiza statystyczna | <input checked="" type="checkbox"/> korekta pracy przed złożeniem
do druku |
| <input checked="" type="checkbox"/> interpretacja wyników
wnioski z pracy | <input type="checkbox"/> zdobywanie środków finansowych |

Oświadczam, że mój wkład procentowy w powstanie ww. publikacji wynosi: 6%



.....
podpis autora

FORMULARZ OŚWIADCZENIA AUTORÓW O UDZIALE W PRACY/PUBLIKACJI

Publikacja:


Szelterski Ł, Pajchert-Kozłowska A, Żarek S, Górski R, Małyk P, Morasiewicz P: The outcomes of Ilizarov treatment in aseptic nonunions of the tibia stratified by treatment strategies and surgical techniques. Sci Rep. 2020 Nov 25;10(1):20511. doi: 10.1038/s41598-020-77569-y. PMID: 33239730; PMCID: PMC7689488.

Imię i nazwisko autora: Radosław Górski

Udział autora:

- | | |
|---|---|
| <input type="checkbox"/> koncepcja pracy
postawienie hipotez | <input type="checkbox"/> pisanie pracy |
| <input type="checkbox"/> zaplanowanie badań
wybór metodyki badań | <input type="checkbox"/> graficzne przedstawienie
wyników |
| <input type="checkbox"/> prowadzenie badań | <input checked="" type="checkbox"/> zbieranie piśmiennictwa |
| <input type="checkbox"/> zbieranie danych | <input checked="" type="checkbox"/> konsultacja i opieka |
| <input type="checkbox"/> analiza statystyczna | <input checked="" type="checkbox"/> korekta pracy przed złożeniem
do druku |
| <input type="checkbox"/> interpretacja wyników
wnioski z pracy | <input type="checkbox"/> zdobywanie środków finansowych |

Oświadczam, że mój wkład procentowy w powstanie ww. publikacji wynosi: 5%



.....
podpis autora

FORMULARZ OŚWIADCZENIA AUTORÓW O UDZIALE W PRACY/PUBLIKACJI

Publikacja:

Szelterski Ł, Żarek S, Górski R, Mochocki K, Górski R, Morasiewicz P, Małyk P. Surgical treatment outcomes of the Ilizarov and internal osteosynthesis methods in posttraumatic pseudarthrosis of the tibia-a retrospective comparative analysis. J Orthop Surg Res. 2020 May 19;15(1):179. doi: 10.1186/s13018-020-01697-4. PMID: 32430044; PMCID: PMC7236123.

Imię i nazwisko autora: Sławomir Żarek.....

Udział autora:

- | | | | |
|-------------------------------------|--|-------------------------------------|---|
| <input type="checkbox"/> | koncepcja pracy
postawienie hipotez | <input type="checkbox"/> | pisanie pracy |
| <input checked="" type="checkbox"/> | zaplanowanie badań
wybór metodyki badań | <input type="checkbox"/> | graficzne przedstawienie
wyników |
| <input type="checkbox"/> | przewodzenie badań | <input checked="" type="checkbox"/> | zbieranie piśmiennictwa |
| <input type="checkbox"/> | zbieranie danych | <input checked="" type="checkbox"/> | konsultacja i opieka |
| <input type="checkbox"/> | analiza statystyczna | <input checked="" type="checkbox"/> | korekta pracy przed złożeniem
do druku |
| <input type="checkbox"/> | interpretacja wyników
wnioski z pracy | <input type="checkbox"/> | zdobywanie środków finansowych |

Oświadczam, że mój wkład procentowy w powstanie ww. publikacji wynosi: 8%

Sławomir Żarek

podpis autora

FORMULARZ OŚWIADCZENIA AUTORÓW O UDZIALE W PRACY/PUBLIKACJI

Publikacja:

Szelerski Ł, Pajchert Kozłowska A, Żarek S, Górski R, Mochocki K, Dejneka M, Urbański W, Reichert P, Morasiewicz P. A new criterion for assessing Ilizarov treatment outcomes in nonunion of the tibia. Arch Orthop Trauma Surg. 2020 Aug 10. doi: 10.1007/s00402-020-03571-8. Epub ahead of print. PMID: 32778920.

Imię i nazwisko autora: Sławomir Żarek.....

Udział autora:

- | | | | |
|-------------------------------------|--|-------------------------------------|---|
| <input type="checkbox"/> | koncepcja pracy
postawienie hipotez | <input type="checkbox"/> | pisanie pracy |
| <input type="checkbox"/> | zaplanowanie badań
wybór metodyki badań | <input type="checkbox"/> | graficzne przedstawienie
wyników |
| <input checked="" type="checkbox"/> | przewodzenie badań | <input type="checkbox"/> | zbieranie piśmiennictwa |
| <input type="checkbox"/> | zbieranie danych | <input checked="" type="checkbox"/> | konsultacja i opieka |
| <input type="checkbox"/> | analiza statystyczna | <input checked="" type="checkbox"/> | korekta pracy przed złożeniem
do druku |
| <input checked="" type="checkbox"/> | interpretacja wyników
wnioski z pracy | <input type="checkbox"/> | zdobywanie środków finansowych |

Oświadczam, że mój wkład procentowy w powstanie ww. publikacji wynosi: 8 %

Sławomir Żarek

podpis autora

FORMULARZ OŚWIADCZENIA AUTORÓW O UDZIALE W PRACY/PUBLIKACJI

Publikacja:

Szelerski Ł, Pajchert-Kozłowska A, Żarek S, Górski R, Małyk P, Morasiewicz P. The outcomes of Ilizarov treatment in aseptic nonunions of the tibia stratified by treatment strategies and surgical techniques. Sci Rep. 2020 Nov 25;10(1):20511. doi: 10.1038/s41598-020-77569-y. PMID: 33239730; PMCID: PMC7689488.

Imię i nazwisko autora: Sławomir Żarek

Udział autora:

<input type="checkbox"/> koncepcja pracy postawienie hipotez	<input type="checkbox"/> pisanie pracy
<input type="checkbox"/> zaplanowanie badań wybór metodyki badań	<input type="checkbox"/> graficzne przedstawienie wyników
<input type="checkbox"/> prowadzenie badań	<input type="checkbox"/> zbieranie piśmiennictwa
<input type="checkbox"/> zbieranie danych	<input checked="" type="checkbox"/> konsultacja i opieka
<input type="checkbox"/> analiza statystyczna	<input checked="" type="checkbox"/> korekta pracy przed złożeniem do druku
<input checked="" type="checkbox"/> interpretacja wyników wnioski z pracy	<input type="checkbox"/> zdobywanie środków finansowych

Oświadczam, że mój wkład procentowy w powstanie ww. publikacji wynosi: 5%

Sławomir Żarek

podpis autora

FORMULARZ OŚWIADCZENIA AUTORÓW O UDZIALE W PRACY/PUBLIKACJI

Publikacja:

Szelerski Ł, Pajchert-Kozłowska A, Żarek S, Górski R, Małyk P, Morasiewicz P. The outcomes of Ilizarov treatment in aseptic nonunions of the tibia stratified by treatment strategies and surgical techniques. Sci Rep. 2020 Nov 25;10(1):20511. doi: 10.1038/s41598-020-77569-y. PMID: 33239730; PMCID: PMC7689488.

Imię i nazwisko autora: Łukasz Szelerski

Udział autora:

koncepcja pracy
postawienie hipotez

pisanie pracy

zaplanowanie badań
wybór metodyki badań

graficzne przedstawienie
wyników

prowadzenie badań

zbieranie piśmiennictwa

zbieranie danych

konsultacja i opieka


analiza statystyczna

korekta pracy przed złożeniem
do druku

interpretacja wyników
wnioski z pracy

zdobywanie środków finansowych

Oświadczam, że mój wkład procentowy w powstanie ww. publikacji wynosi: 70%



podpis autora

FORMULARZ OŚWIADCZENIA AUTORÓW O UDZIALE W PRACY/PUBLIKACJI

Publikacja:

Szelterski Ł, Żarek S, Górski R, Mochocki K, Górski R, Morasiewicz P, Małydk P. Surgical treatment outcomes of the Ilizarov and internal osteosynthesis methods in posttraumatic pseudarthrosis of the tibia-a retrospective comparative analysis. J Orthop Surg Res. 2020 May 19;15(1):179. doi: 10.1186/s13018-020-01697-4. PMID: 32430044; PMCID: PMC7236123.

Imię i nazwisko autora: Łukasz Szelterski.....

Udział autora:

- | | |
|--|---|
| <input checked="" type="checkbox"/> koncepcja pracy
postawienie hipotez | <input checked="" type="checkbox"/> pisanie pracy |
| <input checked="" type="checkbox"/> zaplanowanie badań
wybór metodyki badań | <input checked="" type="checkbox"/> graficzne przedstawienie
wyników |
| <input checked="" type="checkbox"/> prowadzenie badań | <input checked="" type="checkbox"/> zbieranie piśmiennictwa |
| <input checked="" type="checkbox"/> zbieranie danych | <input type="checkbox"/> konsultacja i opieka |
| <input checked="" type="checkbox"/> analiza statystyczna | <input type="checkbox"/> korekta pracy przed złożeniem
do druku |
| <input checked="" type="checkbox"/> interpretacja wyników
wnioski z pracy | <input type="checkbox"/> zdobywanie środków finansowych |

Oświadczam, że mój wkład procentowy w powstanie ww. publikacji wynosi: 75%

Łukasz Szelterski

podpis autora

FORMULARZ OŚWIADCZENIA AUTORÓW O UDZIALE W PRACY/PUBLIKACJI

Publikacja:

Szelerski Ł, Pajchert Kozłowska A, Żarek S, Górski R, Mochocki K, Dejneka M, Urbański W, Reichert P, Morasiewicz P. A new criterion for assessing Ilizarov treatment outcomes in nonunion of the tibia. Arch Orthop Trauma Surg. 2020 Aug 10. doi: 10.1007/s00402-020-03571-8. Epub ahead of print. PMID: 32778920.

Imię i nazwisko autora: Łukasz Szelerski.....

Udział autora:

<input checked="" type="checkbox"/> koncepcja pracy postawienie hipotez	<input checked="" type="checkbox"/> pisanie pracy
<input checked="" type="checkbox"/> zaplanowanie badań wybór metodyki badań	<input checked="" type="checkbox"/> graficzne przedstawienie wyników
<input checked="" type="checkbox"/> prowadzenie badań	<input checked="" type="checkbox"/> zbieranie piśmiennictwa
<input checked="" type="checkbox"/> zbieranie danych	<input type="checkbox"/> konsultacja i opieka
<input checked="" type="checkbox"/> analiza statystyczna	<input type="checkbox"/> korekta pracy przed złożeniem do druku
<input checked="" type="checkbox"/> interpretacja wyników wnioski z pracy	<input type="checkbox"/> zdobywanie środków finansowych

Oświadczam, że mój wkład procentowy w powstanie ww. publikacji wynosi: 65%

Łukasz Szelerski

podpis autora

Imię i nazwisko autora pracy doktorskiej: Łukasz Szelerki

Tytuł pracy: „Analiza porównawcza wyników leczenia operacyjnego aseptycznych stawów rzekomych kości piszczelowej przy użyciu metody Ilizarowa oraz osteosyntezy wewnętrznej”

Miejsce pracy: Katedra i Klinika Ortopedii i Traumatologii Narządu Ruchu
Warszawskiego Uniwersytetu Medycznego

Adres: ul. Lindleya 4, 02-005 Warszawa

O ś w i a d c z e n i e

Wyrażam zgodę na udostępnienie mojej pracy doktorskiej w formie wydrukowanej książki oraz jej elektronicznej wersji przez biblioteki sieci biblioteczno-informacyjnej Warszawskiego Uniwersytetu Medycznego, w czytelnicy oraz w ramach wypożyczeń międzybibliotecznych.

Jednocześnie oświadczam, że przesłana wersja książkowa mojej rozprawy doktorskiej jest identyczna z załączoną wersją elektroniczną.

Warszawa, dnia.....05.05.2021..... r.

Łukasz Szelerki
.....
podpis